


**UNIVERSIDAD NACIONAL DANIEL ALCIDES CARRIÓN**

**ESCUELA DE POSGRADO**



**TRABAJO ACADÉMICO**

**Rehabilitación post pulpectomía de diente deciduo mediante poste de**

**fibra de vidrio anatomizado - Lima 2019**

**Para optar el título de especialista en:**

**Odontopediatría**


**Autor: C.D. Ursula Veronica HERRERA SOTELO**

**Asesor: Mg. C.D. Gabriel Edison URETA TERREL**

**Cerro de Pasco – Perú 2021**

**UNIVERSIDAD NACIONAL DANIEL ALCIDES CARRIÓN**

**ESCUELA DE POSGRADO**



**TRABAJO ACADÉMICO**

**Rehabilitación post pulpectomía de diente decíduo mediante poste de  
fibra de vidrio anatomizado - Lima 2019**

**Sustentada y aprobada ante la comisión de jurados**

**Mg. Sergio Michel ESTRELLA CHACCHA  
PRESIDENTE**

**Mg. Dolly Luz PAREDES INOCENTE  
MIEMBRO**

**Mg. Franco Alfonso MEJIA VERASTEGUI  
MIEMBRO**

## RESUMEN

La técnica del poste anatómico permite crear un poste de resina compuesta con un núcleo de fibra de vidrio, adaptado a la morfología dentaria. Esta técnica permite la reducción del espesor de la capa de cemento y de su contracción por polimerización, disminuye la formación de burbujas y vacíos, y permite que el procedimiento se realice en una sola cita. El presente Trabajo académico (ensayo) tuvo como objetivo evaluar en base a la evidencia científica el resultado clínico de la rehabilitación post pulpectomía de un diente deciduo ántero superior mediante poste de fibra de vidrio anatomizado, en un paciente de 4 años con 8 meses atendido en el “Hospital Nacional Dos de Mayo”. Lima - Perú, 2020. El resultado fue satisfactorio, pues se logró restaurar la pieza dentaria no presentando evidencia de desplazamiento o fractura del poste, acumulación de biofilm o presencia de pigmentaciones o alteraciones en la apariencia estética de la restauración. El estudio concluye que los postes de fibra de vidrio anatomizados pueden constituir una adecuada alternativa de tratamiento para la dentición decidua por su sencilla técnica de manejo, su módulo de elasticidad y los resultados estéticos que se obtienen.

## **ABSTRACT**

The anatomical post technique allows the creation of a composite resin post with a fiberglass core, adapted to the dental morphology. This technique allows the reduction of the thickness of the cement layer and its shrinkage by polymerization, reduces the formation of bubbles and voids, and allows the procedure to be performed in a single appointment. The present academic work (trial) aimed to evaluate, based on scientific evidence, the clinical result of post-pulpectomy rehabilitation of an upper anterior deciduous tooth using an anatomized fiberglass post, in a 4-year-old patient with 8 months treated in the "Hospital Nacional Dos de Mayo". Lima - Peru, 2020. The result was satisfactory, since it was possible to restore the tooth, showing no evidence of displacement or fracture of the post, accumulation of biofilm or the presence of pigmentation or alterations in the aesthetic appearance of the restoration. The study concludes that anatomized fiberglass posts can be an adequate treatment alternative for deciduous dentition due to their simple handling technique, their modulus of elasticity and the aesthetic results obtained.

## INTRODUCCIÓN

La caries dental se considera la patología más prevalente a nivel mundial, con gran incidencia en pacientes pediátricos, esta enfermedad multifactorial tiene la potencial de producir desmineralización de esmalte, posterior daño de la dentina y pulpa, hasta llegar a la destrucción de tejidos, por ello en casos de severa destrucción dental se debe realizar un tratamiento de rehabilitación oportuno.<sup>(1)</sup> El odontopediatra al considerar la complejidad en su rehabilitación muchas veces toma como una alternativa de tratamiento la extracción de la pieza dental, lo cual traerá consecuencias negativas para el paciente, esta pérdida prematura de dientes deciduos puede ocasionar una posición anormal de la lengua, trastornos en el habla, problemas de masticación, disminución de la fuerza de mordida, hábitos de respiración bucal y problemas psicológicos debido a la ausencia de estética.<sup>(2)</sup>

La restauración de dientes deciduos con gran pérdida de estructura dentaria siempre ha representado un gran desafío para el odontopediatra, por diversas razones tales como el pequeño tamaño de la corona, la amplia cámara pulpar y edad del paciente pediátrico<sup>(3)</sup>, en este contexto el presente ensayo propone evaluar en base a la evidencia científica el resultado clínico de la rehabilitación post pulpectomía de un diente deciduo mediante poste de fibra de vidrio anatomizado, considerando una opción prometedora para la rehabilitación odontológica del paciente pediátrico, por ello se realizó una búsqueda bibliográfica de la evidencia científica actual en bases de datos como Scopus, Cochrane, MedLine y Scielo.

Finalmente se presenta un caso clínico que se desarrolló en el “Hospital Nacional Dos de Mayo” ubicado en Lima-Perú, cuya recolección de datos se realizó a través de la historia clínica, registro de fotografías clínicas de rehabilitación post pulpectomía de un diente deciduo mediante poste de fibra de vidrio anatomizado en paciente odontopediátrico. Por último, se presentan las conclusiones a la que llega la autora con base en la evidencia científica.

## ÍNDICE

RESUMEN

ABSTRACT

INTRODUCCIÓN

ÍNDICE

### **I. DATOS GENERALES**

a.	Título del ensayo académico.....	1
b.	Línea de investigación .....	1
c.	Presentado .....	1
d.	Fecha de inicio y término.....	1

### **II. TEMA DE INVESTIGACIÓN**

a.	Identificación del tema.....	2
b.	Delimitación del tema .....	3
c.	Recolección de datos.....	3
d.	Planteamiento del problema de investigación.....	5
e.	Objetivos .....	6
f.	Esquema del tema .....	6
g.	Desarrollo y argumentación .....	28
h.	Conclusiones .....	48
i.	Discusión.....	50

### **III. BIBLIOGRAFÍA**

**ANEXOS**

## I. DATOS GENERALES

**a. Título del trabajo académico**

Rehabilitación post pulpectomía de diente deciduo mediante poste de fibra de vidrio anatomizado-Lima 2019.

**b. Línea de investigación**

Línea: Salud bucal.

Sub línea: Adelantos científicos en odontología.

Evaluación del desarrollo del niño.

**c. Presentado**

C.D. Ursula Veronica Herrera Sotelo

**d. Fecha de inicio y término**

Fecha de inicio y término: Abril-noviembre 2019

## II. TEMA DE INVESTIGACIÓN

### a. Identificación del tema

La caries dental en niños está presente como un problema de salud pública, caracterizado por ser la enfermedad multifactorial más prevalente en todo el mundo. Esta disbiosis causa destrucción severa de estructura dental y puede provocar trastornos en la oclusión, problemas estéticos, nutricionales, hábitos de lenguaje anormales y problemas psicológicos.<sup>(4)</sup> Las intervenciones pulpares están indicadas cuando se diagnostica caries extensa, dependiendo de la gravedad de la enfermedad se encuentran disponibles tres técnicas de tratamiento pulpar, así tenemos al recubrimiento pulpar directo, pulpotomía y pulpectomía.<sup>(5)</sup>

La reconstrucción dental es de gran importancia, ya que la pérdida de estructura no sólo afecta la estética, sino también trae repercusiones en la masticación, fonética, desarrollo de hábitos parafuncionales, alteraciones psicológicas y sociales del niño. La restauración de dientes ampliamente destruidos representa un gran desafío para el odontopediatra, debido a la falta de estructura dentaria, de esta manera la extracción de piezas dentales es una alternativa de tratamiento más frecuente<sup>(6)</sup>

Con el presente ensayo se busca ampliar las opciones de tratamiento de una manera más conservadora, por ello la rehabilitación de piezas dentales toma un papel fundamental, donde la longevidad de las coronas depende de gran medida de la retención intracanal en dientes deciduos con tratamiento pulpar; se pueden utilizar muchos tipos de postes en odontología pediátrica como postes prefabricados, postes anatomizados, postes de resina compuesta, postes de fibra de vidrio y postes biológicos;<sup>(7)</sup> de esta manera el tratamiento oportuno de rehabilitación permitirá que el paciente pediátrico mejore su condición tanto estética como funcional.



**b. Delimitación del tema**

En el Perú, según el Ministerio de Salud (MINSA), la caries dental es la enfermedad más prevalente en la población infantil y a partir de los 5 años de edad los problemas de la cavidad oral son motivo de consulta clínica dental, en los resultados de los estudios nacionales sobre salud bucal se puede observar que la prevalencia de caries dental en niños en dentición decidua y mixta es de 59.1% y 85.6% respectivamente.<sup>(8)</sup>

El tratamiento pulpar en niños representa un gran desafío para el odontopediatra, ya que su configuración es compleja, caracterizado por tener coronas cortas y estrechas, una cámara pulpar amplia y un esmalte difícil de grabar debido a su estructura aprismática. La gran pérdida de estructura dentaria implica que la rehabilitación pos tratamiento pulpar requiere de un refuerzo adicional para sostener las estructuras remanentes, por ello se utiliza un poste intraradicular con finalidad de mejorar la retención del material de restauración.<sup>(9)</sup>

El presente caso clínico se desarrolló en el “Hospital Nacional Dos de Mayo” ubicado en el departamento de Lima, país Perú, durante el periodo de abril de 2019 a julio de 2020. El paciente pediátrico de 4 años con 8 meses de edad fue sometido a sedación consciente donde se le realizó diversos tratamientos pulpares y restauraciones, luego se procedió a la rehabilitación con poste de fibra de vidrio anatomizado post pulpectomía de un diente deciduo.

**c. Recolección de datos**

Para desarrollar el presente Ensayo se realizó una búsqueda bibliográfica de la evidencia científica actual respecto al tema estudiado, esta búsqueda se realizó en las bases de datos Scopus, Cochrane, MedLine y Scielo, entre los criterios de inclusión considerados para seleccionar los artículos científicos, se tuvo en cuenta

que la antigüedad no fuera mayor a 5 años o que fueran relevantes para fundamentar la propuesta del trabajo académico, respecto a los términos de búsqueda se utilizaron para poste de fibra de vidrio (Fiber glass post OR glass fiber), para diente deciduo (deciduous OR deciduous teeth OR primary teeth).

Respecto al instrumento que determina el éxito del tratamiento con postes anatomizados, se puede mencionar a un estudio comparativo clínico radiográfico realizado por Ibrahim y col en el 2020 donde se evaluó la eficacia de restaurar dientes incisivos primarios con gran destrucción, por ello se compara la eficacia de la técnica de postes de resina compuesta y postes de fibra de vidrio, después de la evaluación clínica de 12 meses según los criterios de la FDI, el éxito para para los postes de fibra de vidrio representó el 88.2%.<sup>(10)</sup> Mehra y col en el 2016 reportaron una tasa de éxito del 93,33% con tratamiento de postes de fibra de vidrio en piezas dentarias posteriores a los 12 meses del tratamiento.<sup>(11)</sup> Eshghi y cols en el año 2013 desarrollaron un estudio clínico de un año que tuvo el objetivo de comparar el éxito clínico de técnicas restauradoras para lesiones cariosas extensas de dientes anteriores primarios, en este estudio después del tratamiento de pulpectomía se utilizaron tres técnicas de restauración, con postes de resina, postes de fibra y postes invertidos; luego de 12 meses de seguimiento clínico se determinó que los postes de fibra representaban un 84% de resultados favorables.<sup>(12)</sup>

En este trabajo académico se presenta un caso clínico que se desarrolló en el “Hospital Nacional Dos de Mayo” ubicado en el departamento de Lima, país Perú, durante el periodo de abril de 2019 a julio de 2020. La recolección de datos se realizó a través de la historia clínica, registro de fotografías clínicas de rehabilitación post pulpectomía de un diente deciduo mediante poste de fibra de vidrio anatomizado en paciente odontopediátrico, además se consideró el

consentimiento informado, de esta manera el apoderado autorizó la atención clínica del paciente pediátrico antes de realizar la intervención.

**d. Planteamiento del problema de investigación**

La caries de infancia representa un problema relevante en salud pública, en el Perú, según el Ministerio de Salud (MINSA), la caries dental es la enfermedad más prevalente en la población infantil, a partir de los 5 años de edad la prevalencia de caries en niños con dentición decidua es de 59.1% y en dentición mixta representa el 85.6%.<sup>(8)</sup> Comienza con lesiones de manchas blancas, si la enfermedad continúa, la caries puede progresar y provocar una destrucción completa de la corona. Entre los factores de riesgo podemos mencionar a los microbiológicos, dietéticos y ambientales, antecedentes socioeconómicos familiares, falta de educación de los padres y falta de acceso a la atención dental, a pesar de que es en gran parte una condición prevenible, sigue siendo una de las enfermedades infantiles más comunes.<sup>(2)</sup>

Las piezas dentarias con extensa destrucción de estructura dentaria que reciben un tratamiento de conducto, posterior a ello deben ser rehabilitados con la aplicación de un refuerzo intracanal o un poste, caracterizado por ser un retenedor intraradicular que sirve de anclaje para la reconstrucción del muñon dentario perdido; para ser considerado ideal debe de cumplir con ciertas características, su forma debe ser similar al volumen del canal radicular, sus propiedades mecánicas deben ser similares a la dentina, su módulo de elasticidad debe ser lo más parecido a la estructura del remanente dentario. El éxito de tratamiento de rehabilitación está determinado por el uso de un poste que pueda copiar la anatomía del conducto radicular, tenga un módulo elástico similar a la dentina y características mecánicas

compatibles con la estructura dentaria, por ello en el presente caso clínico se utiliza la técnica de poste anatómico descrita por Grandini.<sup>(13)</sup>

**e. Objetivos**

**Objetivo general**

Evaluar en base a la evidencia científica el resultado clínico de la rehabilitación post pulpectomía de un diente deciduo mediante poste de fibra de vidrio anatomizado.

**Objetivos específicos**

- Describir en base a la evidencia científica el protocolo de rehabilitación post pulpectomía de un diente deciduo mediante poste de fibra de vidrio anatomizado.
- Valorar clínicamente el efecto de la rehabilitación post pulpectomía de un diente deciduo mediante poste de fibra de vidrio anatomizado.
- Valorar radiográficamente el efecto de la rehabilitación post pulpectomía de un diente deciduo mediante poste de fibra de vidrio anatomizado.
- Presentar un caso clínico respecto al protocolo de rehabilitación post pulpectomía de un diente deciduo mediante poste de fibra de vidrio anatomizado en paciente odontopediátrico atendido en el “Hospital Nacional Dos de Mayo” de Lima - Perú, durante el periodo de abril de 2019 a julio de 2020.

**f. Esquema del tema**

**Antecedentes**

**Antecedentes Internacionales**

**Kadkhodaei F, Mehran M, et al. (2020),<sup>(3)</sup>** en un estudio in-vitro realizado en Irán titulado “Resistencia a la fractura de tres tipos de postes en la restauración de dientes anteriores primarios”, tuvo como objetivo comparar la resistencia a la fractura de tres tipos de postes para restaurar los dientes temporales anteriores. La

muestra estuvo representada por 90 dientes temporales anteriores superiores extraídos con raíces intactas, luego fueron asignados al azar en 6 grupos, grupo 1 para restaurar con poste de resina compuesta convencional, grupo 2 poste de resina compuesta X-tra fill, grupo 3 poste de resina compuesta Tetric N Ceram, grupo 4 vidrio prefabricado poste de fibra con refuerzo de resina convencional, grupo 5 poste de fibra de vidrio prefabricado con refuerzo de resina X-tra fill y grupo 6 poste de fibra de vidrio prefabricado con resina Tetric N Ceram; las muestras fueron pulidas y colocadas en bloques de resina acrílica con 1 mm de parte de raíz cervical siendo, termociclado ( $\times 5000$ ) y probado para resistencia a la fractura. Las pruebas estadísticas utilizadas fueron prueba de correlación intraclase, la prueba de Kruskal-Wallis y el ANOVA de una vía. Los investigadores llegaron a los resultados de que la resistencia media a la fractura fue significativamente diferente entre los seis grupos, el valor más alto corresponde al poste de fibra de vidrio prefabricado con convencional refuerzo compuesto (418.64 N), poste de fibra de vidrio prefabricado con refuerzo de resina X-tra fill (403.63 N) y poste de fibra de vidrio prefabricado con resina Tetric N Ceram (361,63 N); y el más bajo en el grupo Tetric N Ceram (280,65 N), los grupos fueron significativamente diferentes sobre la resistencia y el estado de la fractura. Se concluye que los dientes anteriores restaurados con poste de fibra de vidrio prefabricados eran mucho más resistentes a las fracturas, los postes de fibra de vidrio prefabricados se caracterizan por ser un tratamiento prometedor para la restauración de dientes temporales anteriores.

**Nihal K, Tunahan K, et al. (2018),<sup>(5)</sup>** en un estudio in-vitro titulado “ Evaluación del efecto de diferentes materiales de postes y sistemas adhesivos sobre la fuerza de unión de postes cortos para dientes temporales”, cuyo objetivo fue investigar la fuerza de unión de diversos sistemas adhesivos y materiales de postes en dientes

deciduos. La muestra estuvo representada por 120 dientes incisivos centrales primarios maxilares extraídos, que se dividieron al azar en dos grupos principales (sistemas adhesivos de grabado total y autograbado) y cinco subgrupos (1: resina compuesta nanohíbrida de control, 2: fibra de vidrio preimpregnada, 3: fibra de vidrio insaturado, 4: fibra de polietileno, 5: resina compuesta reforzada con fibra corta). La prueba de expulsión se realizó utilizando una máquina de prueba universal con una velocidad de cruceta de 0,5 mm / min. En los resultados no se detectó ninguna diferencia estadísticamente significativa entre los dos sistemas adhesivos y los cinco materiales en cuanto a los valores máximos medidos para las fracturas en las muestras cuando los materiales adhesivos y los materiales de poste corto se evaluaron por separado. Sin embargo, como resultado de múltiples comparaciones realizadas, se encontró que las diferencias estadísticas entre los grupos que aplicaron el sistema adhesivo de grabado total ocurrieron en los Grupos 3 y 5. Los valores más altos de la prueba de expulsión se midieron en el Grupo 5 y el Grupo 1, y el valor más bajo en el Grupo 3. Los autores concluyen que la resina compuesta reforzada con fibra y resina nanohíbrida tuvieron valores más altos en la técnica de poste corto y no hubo diferencias significativas entre los diferentes postes de fibra.

**Cuevas C, García A, et al. (2018),<sup>(6)</sup>** en un reporte de caso clínico realizado en México titulado “Postes biológicos en odontopediatría”, estos postes biológicos son pines intraconducto confeccionados a partir de dientes naturales extraídos, que se caracterizan por su biocompatibilidad y adhesión a la estructura dentaria, por ello el presente estudio tuvo como objetivo dar a conocer una alternativa exitosa en la rehabilitación de piezas dentales. La muestra de estudio estuvo representada por un caso clínico de un paciente de sexo femenino de 5 años de edad con presencia

de caries de infancia temprana en dientes anterosuperiores, el tratamiento indicado fue la exodoncia de piezas dentales 5.1 y 6.1 por su extensa destrucción, los cuales fueron utilizados para confeccionar postes biológicos que fueron utilizados para la rehabilitación de las piezas dentales 5.2 y 6.2, previa pulpectomía de los dientes mencionados, los postes biológicos fueron obturados con Vitapex a 1/3 de la longitud radicular y se colocó un tope con ionómero de vidrio de 2mm, después se selló con Cavit y se cementó con ionómero de vidrio, además se confeccionó el muñón para la restauración, en una cita posterior se seleccionaron y cementaron las fundas de celuloide. Se concluye que este método es una buena alternativa para la reconstrucción coronaria de dientes deciduos.

**Sawant A, Chunawalla Y, et al. (2017),<sup>(14)</sup>** en un estudio clínico in vivo de 12 meses desarrollado en India titulado: “Evaluación de una nueva técnica compuesta reforzada con fibra de vidrio para dientes anteriores primarios con lesiones cariosas profundas” cuyo objetivo de este estudio In-vivo fue evaluar y comparar la longevidad y deficiencias de dos postes de fibra de vidrio en dientes anteriores deciduos. La muestra de esta investigación estuvo constituida por 60 dientes anteriores superiores deciduos extraídos de niños de edades comprendidas entre 3 a 5 años, teniendo en consideración los criterios de inclusión, las piezas dentales se trataron endodónticamente y fueron asignados aleatoriamente a dos grupos con 30 muestras cada grupo, en el grupo I se utilizó Ever Stick GC, un poste de fibra de vidrio reforzado con resina y en el grupo II ParaPost Taper Lux de Coltene, se realizó un control y clínico y radiográfico a los 3, 6, 9 y 12 meses. En los resultados se evidencia que tanto el desalojo como falla de los postes de fibra de vidrio no fue estadísticamente significativo. Se concluye que el sistema de postes de fibra de vidrio ha demostrado tener un éxito clínico tanto en dientes temporales como en

permanentes, por el efecto monobloque con agente cementante sistema de postes, material de núcleo y adhesión a la dentina.

**Ravikumar D, Karthikeyan S, et al. (2017),<sup>(15)</sup>** en un estudio in vitro realizado en la India titulado: “Efecto mecánico y químico del tratamiento intraducto y resistencia al cizallamiento de poste intracanal de dientes deciduos anteriores” el objetivo del estudio fue evaluar el efecto de diferentes tratamientos de la superficie de la raíz en la fuerza de unión del cizallamiento de poste reforzado con fibra de vidrio en dientes anteriores temporales utilizando la Máquina de Prueba Universal. La muestra estuvo conformada por 20 dientes anteriores primarios uniradiculares, se seccionaron porciones coronales de los dientes transversalmente 2 mm por encima de la unión cemento-esmalte y las muestras fueron tratadas endodónticamente y obturadas usando metapex. Luego, las muestras se dividieron aleatoriamente en cuatro grupos, el grupo 1 o grupo control; grupo 2: recibió un tratamiento químico con clorhexidina al 2%; el grupo 3: recibió un tratamiento mecánico superficial con socavado; el grupo 4: recibió una combinación de tratamientos superficiales mecánicos y químicos. Las muestras se probaron para determinar la resistencia al cizallamiento; para el análisis estadístico se utilizaron ANOVA y Posthoc Tukey test mediante SPSS versión 20.0. Los autores llegaron a los resultados de que la combinación de tratamientos superficiales mecánicos y químicos mostró una resistencia media a la unión al cizallamiento más alta (8,41 MPa), seguido de un tratamiento superficial mecánico (4,68 MPa), químico tratamiento superficial (3,92 MPa) y grupo control (2,76 MPa). Se concluye que los tratamientos superficiales mecánicos y químicos juntos condujeron a una mejor resistencia al cizallamiento y un aumento de la retención del poste a la superficie de la raíz.



**Vafaei A, Ranjkesh B, et al. (2016),<sup>(16)</sup>** en un ensayo clínico realizado en Irán titulada: “Conservación de restauraciones de resina compuesta de dientes primarios anteriores severamente cariados, retenidos por postes de fibra de vidrio o postes metálicos” cuyo objetivo fue comparar la conservación de restauraciones de resina compuesta retenidas por postes de fibra de vidrio o metálicos en dientes primarios después de 6, 12 y 18 meses. La muestra del estudio estuvo conformada por 44 niños de 3 a 5 años con dientes deciduos superiores severamente cariados, los pacientes fueron tratados bajo anestesia general, después de la pulpectomía se colocó un poste intracanal en los caninos superiores deciduos de ambos lados, un poste de fibra de vidrio y un poste metálico en orientación invertida y finalmente fueron restaurados con resina fotopolimerizable. Los autores llegaron a los resultados de que no se evidencia diferencias estadísticamente significativas en la conservación de los dos tipos de postes, después de los controles clínicos y radiográficos, la conservación de postes de metal y de fibra de vidrio después de 18 meses fue de 81.1% y 67.6% respectivamente. Se concluye que el poste de metal con orientación invertida no mostró menor conservación clínica comparado con los postes de fibra de vidrio en un seguimiento de 18 meses, por tanto, los postes metálicos de orientación inversa se consideran como un método potencial que contribuyen a una buena retención en restauraciones con resina en dientes anteriores primarios severamente cariados.

**Nihal K, Tunahan K, et al. (2016),<sup>(17)</sup>** en un estudio In vitro realizado en India titulado “Comparación de la resistencia a la compresión entre tres materiales de postes intracanal en dientes deciduos anteriores”, tuvo como objetivo comparar la resistencia a la fractura y el modo de falla entre tres postes diferentes materiales en dientes anteriores primarios. La muestra fueron un total de 70 dientes anteriores

primarios extraídos para el estudio, se dividieron en tres grupos de veinte dientes cada uno: grupo I (Ribbond), grupo II (asa Omega) y grupo III (Poste de fibra de vidrio). La terapia pulpar fue seguida de un poste intracanal y una acumulación de corona, las muestras se montaron en acrílico autocurable y sometido a prueba de resistencia a la compresión utilizando una máquina de prueba universal (Instron). La fuerza máxima a la que se registró el diente fracturado. Los investigadores observaron en los resultados que los valores se sometieron a análisis de varianza unidireccional. La media compresiva se encontró que los valores de resistencia de Ribbond, omega loop y poste de fibra de vidrio eran 83.25 N, 61.60 N y 75.55 N, respectivamente. Se concluye que el grupo I (Ribbond) mostró los valores más altos de resistencia a la fractura, seguido de grupo III (Poste de fibra de vidrio) y grupo II (Bucle Omega).

**Mahajan N, Bansal S, et al. (2015),** <sup>(7)</sup> en un reporte de caso clínico desarrollado en India titulado “Rehabilitación estética de incisivos primarios con destrucción severa mediante el uso de un poste de fibra de vidrio”, tuvo el objetivo de analizar la restauración de un incisivo deciduo superior utilizando una restauración con resina compuesta reforzada con poste de fibra de vidrio impregnada Interlig Angelus Brasil. El caso clínico estuvo representado por un paciente varón de 4 años de edad, el cual recibió un tratamiento de endodoncia y la construcción de la restauración. El poste se ajusta a una distancia de 3mm en el canal y 2mm fuera del canal, se corta los excesos y se aplica a la cavidad ácido fosfórico al 37%, luego adhesivo Adper 3M Espe y finalmente se coloca resina compuesta y se inserta el poste de fibra de vidrio en el canal; la corona de fibra fue restaurado con resina compuesta. Los investigadores concluyeron que esta técnica de poste y núcleo de resina compuesta impregnada de vidrio ha demostrado resultados prometedores y

ha presentado al mundo de la odontología pediátrica una opción de tratamiento adicional.

**Baghalian A, Ranjpour M, et al. (2014),**<sup>(9)</sup> en un estudio In vitro realizado en Irán titulado “Comparación de la resistencia a la fractura en restauraciones posteriores en incisivos superiores primarios”, donde el objetivo fue probar la resistencia a la fractura de 4 postes diferentes utilizados en la restauración de incisivos primarios severamente deteriorados. Para la muestra se seleccionaron 50 incisivos primarios y se seccionaron, después de limar e irrigar el espacio del conducto radicular, se obturaron los conductos con Metapex y se prepararon 3 mm de espacio para postes dentro de los conductos, se utilizaron postes de fibra de vidrio intactos, postes de fibra de vidrio con extremos divididos, postes de resina compuesta y postes de alambre  $\gamma$  "gamma" de ortodoncia como postes intracanal y la restauración final de resina compuesta se colocó usando una corona de tira pediátrica. Después del termociclado de las muestras, se midió la resistencia a la fractura utilizando una máquina de ensayo universal. En los resultados los autores observaron que la resistencia media a la fractura de los postes de fibra de vidrio con extremos divididos fue mayor que la de los otros grupos, sin embargo, no hubo diferencias significativas entre ninguno de los grupos. Se concluye que los postes de fibra de vidrio con extremos partidos parecen ser una opción más apropiada para restauraciones de cobertura total en incisivos primarios.

**Pignata S, Vola J, et al. (2012),**<sup>(18)</sup> en un artículo realizado en Uruguay titulado “Técnica del poste anatómico-Grandini”, tuvo como objetivo presentar una revisión bibliográfica, describiendo la técnica para un caso clínico con contraindicación de anclaje colado por el alto compromiso de resistencia coronoradicular. El caso clínico tratado corresponde a un paciente de sexo femenino de

34 años de edad que presenta un tratamiento deficiente en la pieza 1.1, con presencia de caries restauración de resina y una fístula con progreso a gangrena pulpar. Luego se procedió a realizar un retratamiento endodóntico y colocar un poste de fibra de vidrio de Tenax-Coltene rebasado con resina Miris 2 de Coltene, después fue cementado con cemento de resina autocondicionante Biscem de Bisco siguiendo la técnica de Grandini o Técnica de poste anatomizado. Los investigadores concluyen que la técnica de poste anatomizado es una alternativa de rehabilitación de la pieza dental post tratamiento de endodoncia utilizada en casos donde se quiere mejorar la retención, además también comparte las características de los postes prefabricados de fibra en cuanto a, módulo de elasticidad, no corrosión, fácil remoción, estética. Sin embargo, es necesario estudios clínicos de mayor duración.

#### **Antecedentes Nacionales**

**Sancho I, Cárdenas C. (2019),<sup>(19)</sup>** realizaron un reporte de caso clínico en Lima titulado: “Espigos de fibra de vidrio en el tratamiento rehabilitador de dientes deciduos tratados con pulpectomía” tuvo como objetivo mantener la integridad de los dientes deciduos tratados con pulpectomía mediante el uso del espigo fibra de vidrio tipo ángelus y restauraciones con coronas de celuloide. La muestra estuvo representada por un paciente de 5 años de género femenino, al cual se le realizó un examen clínico y se le diagnosticó lesiones cariosas profundas (pza. 6.1), en consecuencia, se realizó el tratamiento de pulpectomía a la pza. 6.1 con pasta iodoformada, luego de 7 días se procedió a la desobturación del tercio cervical de la pieza dental, después se colocó policarboxilato como sellador de la pasta iodoformada y se probó el espigo de fibra de vidrio marca Angelus con el diámetro compatible al conducto radicular, antes de cementar el espigo se trataron todas las

superficies con Silano, luego de colocó una capa de adhesivo y se fotopolimerizó, se lavó el conducto con Clorhexidina al 0.12% y se secó, finalmente se cemento con Resina Universal Autoadhesivo Relyx U 200; para la rehabilitación de la corona se confeccionó coronas de celuloide con resina compuesta Kerr color A1. Los investigadores concluyen que el uso del espigo de fibra de vidrio es una buena opción en Odontopediatría por su sencilla técnica de manejo, compatibilidad con sistemas adhesivos, módulo de elasticidad y alta estética.

**Tomairo M. (2017),**<sup>(20)</sup> desarrollo un reporte clínico en Lima titulado “Tratamiento odontológico integral con postes de fibra de vidrio y coronas de resina compuesta en infantes”, cuyo objetivo fue describir el abordaje clínico de una niña pre-escolar con la pérdida de coronas de los incisivos maxilares utilizando restauraciones con resina compuesta reforzados con postes de fibra de vidrio. Paciente de 3 años y 8 meses de edad de sexo femenino, al examen clínico se le observa destrucción coronal asociado a caries severa de infancia temprana, luego se le diagnosticó pulpitis reversible, pulpitis irreversible y periodontitis apical crónica, a la evaluación radiográfica se evidencia destrucción coronal con compromiso de la cámara pulpar. Por tanto, se realiza un tratamiento en sala de operaciones, previa solicitud de exámenes auxiliares como hemograma, examen de orina, pruebas bioquímicas e interconsulta con el servicio de Pediatría, en sala de operaciones en el día de la cirugía el médico anestesiólogo cumple sus funciones y luego odontopediatra procede a eliminar la lesión cariosa y realizar el tratamiento pulpar, después sella con ionómero de vidrio, aplica ácido fosfórico al 37%, adhesivo, cementado de poste de fibra de vidrio con resina de nanorelleno Tetric N-Flow y posterior conformación de muñones y restauración. Se concluye que la pérdida temprana de los dientes anteriores primarios puede afectar la autoestima y

socialización de niño y que los postes de fibra de vidrio representan una opción válida y moderna para la restauración de dientes anteriores primarios tratados endodónticamente, tanto por sus propiedades mecánicas como por su aspecto estético.

**Espinoza A. (2015),<sup>(21)</sup>** en una tesis desarrollada en Lima titulada “Comparación de microfiltración entre el cemento resinoso de espigo de fibra estándar y espigo de fibra anatomizado”, en la metodología la muestra estuvo representada por 30 premolares recientemente extraídos a los cuales se le realizó endodoncia siguiendo el protocolo de la técnica corono apical, de los cuales 15 dientes fueron tratados mediante espigo de vidrio anatomizado con resina y en los otros 15 dientes se utilizó espigo de vidrio estándar, ambos espigos se cementaron con cemento resinoso. En los resultados se observó que la microfiltración promedio para el grupo de espigos de fibra estándar fue de 4000.1 micras mientras que para el grupo de espigos de fibra anatomizados fue de 2567.8 micras. Se concluye que ninguno de los dos espigos evito por completo la microfiltración marginal, pero la microfiltración para espigos de fibra estándar fue mayor comparada con los espigos de fibra anatomizados.

**Lamas C, Bobadilla C, et al. (2014),<sup>(22)</sup>** el objetivo del presente reporte caso clínico fue dar a conocer la técnica de poste anatómico que logra copiar la morfología interna del conducto radicular utilizando resina compuesta sobre un poste de fibra de vidrio. En el caso clínico se trató una pieza dentaria anterioinferior, los resultados fueron favorables para el paciente ya que se logró restaurar la pieza dentaria para futura confección de una prótesis parcial fija. Los autores concluyen que los postes de fibra de vidrio carecen de seguir la morfología interna del conducto radicular, lo que trae como consecuencias un mayor uso de

agente cementante y posterior riesgo en formación de burbujas o vacíos que pueden afectar la retención y estabilidad del poste.

### **Bases teóricas**

#### **Postes endodónticos**

Un poste radicular se define como el segmento de la restauración dentaria que se inserta dentro del conducto para retener y estabilizar un componente coronario. El poste tiene las funciones de retener la restauración y de proteger la estructura dentaria, disipando las fuerzas que recorren el eje de la raíz. Este aditamento es importante para la rehabilitación de dientes con destrucciones coronarias amplias y cantidad insuficiente de estructura dental sana que asegure el anclaje de una restauración coronal.<sup>(23)</sup> Su preparación debe realizarse sin debilitar la estructura radicular o aumentar el riesgo de fracturas, cabe precisar que el poste no refuerza un diente; por esta razón, si se desgasta dentina para colocar un poste de mayor diámetro, el diente se debilitará.<sup>(24)</sup>

#### **Características de postes endodónticos**

Los postes endodónticos en condiciones ideales deben presentar las siguientes características:

- Protección máxima de la raíz.
- Retención intrarradicular adecuada.
- Retención máxima del muñón y la corona.
- Protección máxima del sellado del cemento en el borde de la corona.
- Adecuado resultado estético.
- Alto grado de visibilidad radiológica.
- Facilidad para su retiro en caso que se requiera un retratamiento (reversibilidad).
- Biocompatibilidad<sup>(25)</sup>

- Retención: Habilidad del poste para resistir fuerzas verticales. La retención es influenciada por la longitud y el diámetro del poste, el agente cementante, y si el poste es activo o pasivo. Al incrementar la longitud y el diámetro del poste se puede aumentar su retención. Los postes paralelos son más retentivos que los postes cónicos. Los postes activos son más retentivos que los postes pasivos.
- Resistencia: Habilidad del poste para soportar las fuerzas laterales y rotacionales. Los factores que influyen la resistencia del poste son: longitud, rigidez, presencia de características antirrotacionales y la presencia del “efecto zuncho”.
- Facilidad de remoción: Es importante que el poste se pueda remover si el tratamiento endodóntico falla. Los postes de fibra de vidrio son fáciles de remover, a diferencia de los de cerámica y zirconio.<sup>(26)</sup>

### **Clasificación de postes prefabricado**

#### ***Clasificación de postes según su modo de activación***

- Postes activos: Presentan una superficie dentada, que permite que sean enroscados en las paredes dentinarias. Presentan mayor retención que los pasivos, pero originan mayor estrés sobre la raíz dentaria.
- Postes pasivos: Su retención depende completamente de agentes cementantes y de la adaptación a las paredes del canal interradicular.<sup>(26)</sup>

#### ***Clasificación de postes según su forma***

- Postes cilíndricos o postes de paredes paralelas: Muestran un incremento en la retención y una distribución uniforme de las fuerzas a lo largo de su estructura. Este tipo de poste origina que la mayoría de fuerzas se concentren en la región apical. Una desventaja de este tipo de postes es que la profundización apical puede ocasionar un debilitamiento en las paredes radiculares.<sup>(27)</sup>



- Postes cónicos: Reproduce la conformación natural del conducto radicular, requiriendo una menor preparación del conducto y permitiendo preservar la estructura dental. Sin embargo, este tipo de poste brinda una menor fuerza retentiva y origina un efecto cuña que concentra las fuerzas en la porción coronal de la raíz. Este tipo de postes están indicados para dientes con raíces delgadas o de morfología delicada.<sup>(28)</sup>
- Cilíndrico-cónico o cilíndrico con extremidad cónica, combinados, híbridos: Este tipo de postes presentan paredes paralelas a las del conducto, excepto en la porción apical donde adopta una forma cónica. Este diseño permite la conservación de dentina a la altura del ápice, y al mismo tiempo brinda una mayor retención por el paralelismo de sus paredes.<sup>(27)</sup>

#### ***Clasificación de postes según el material***

- Metálicos: Confeccionados a base de acero inoxidable y titanio. Presentan un módulo de elasticidad alto a comparación con el de la dentina, lo que lo hace propenso a fracturas. La superficie puede ser lisa o con ranuras. La corrosión del material puede provocar un compromiso estético y, en algunos casos, reacciones alérgicas.<sup>(18)</sup>
- Poliméricos: Confeccionados a base de fibra de vidrio, carbono y cuarzo. Presentan propiedades mecánicas similares a las del diente, debido a la conformación paralela de sus fibras que absorben y disipan el stress. Los postes de fibra de carbono y de fibra de vidrio se encuentran embebidas en una matriz de resina epóxica, las cuales cuentan con un alto módulo de elasticidad que le dan un comportamiento similar a la dentina en cuanto a la transmisión de fuerzas. También permiten el paso de luz a través de su estructura, lo que da una apariencia más natural a la restauración.<sup>(27)</sup>

- Cerámicos: Confeccionados a base de zirconio (94,9% de óxido de zirconio y 5,15% de óxido de itrio). Este material permite que las fuerzas recibidas sean transmitidas directamente del poste a la interface del diente, sin que se produzca el shock de absorción. Es un material resistente a la fractura, estético, radiopaco, no sufre corrosión, puede ser empleado de forma directa o indirecta, y tiene una alta adhesividad. Sin embargo, su alto módulo de elasticidad dificulta su preparación o los cortes, son difíciles de remover del conducto radicular, y presentan un mayor costo.<sup>(26)</sup>

#### ***Clasificación de postes según el modo de confección o comercialización***

- Anatómicos: Tienen la mejor adaptación al contorno radicular, pues se confeccionan a partir de una impresión del mismo.<sup>(27)</sup>
- Preformados: Disponibles en diversos tamaños, formas y materiales. Pueden ser metálicos, cerámicos, de fibra de vidrio, de cuarzo o de carbono.<sup>(27)</sup>

#### **Postes de fibra de vidrio**

Los postes prefabricados de fibra fueron introducidos como alternativa de tratamiento hacia 1988 por Duret, bajo la presentación de postes de fibra de carbono reforzados con resina. Este sistema considera a los diferentes componentes de la reconstrucción (poste, cemento adhesivo, material restaurador coronario y dentina) como elementos de un complejo estructural mecánicamente homogéneo. Además, el sistema presenta un mayor módulo de elasticidad que permite que las fuerzas sean absorbidas por ese complejo, y no se descarguen directamente sobre la raíz dentaria como sucede en el caso de los postes colados. Los primeros postes de carbón y fibra de cuarzo se han ido cambiando por los de fibra de vidrio, que son translúcidos y en su mayoría radiopacos. La forma de estos postes también ha ido variando en el tiempo, de una forma doblemente cilíndrica con finalidad

retentiva, a cilíndrica, y a perfiles cónicos y de doble conicidad, basado en la buena performance de los procedimientos adhesivos.<sup>(29)</sup>

### ***Composición de postes de fibra***

Los postes preformados de fibra se componen de finísimas fibras unidireccionales pretensadas de carbono, vidrio o cuarzo, conglomeradas con una resina del tipo epoxi a la que se puede añadir resina de Bis-GMA (de mayor afinidad con los cementos resinosos), y en algunos casos, puede ser a base totalmente de dimetacrilatos. Esta combinación de elementos proporciona elasticidad comparable a la de los tejidos dentinarios – entre 18 y 24 GPa, junto con adecuadas cualidades mecánicas. La proporción de fibras incorporada está en relación directa con su resistencia mecánica y su módulo de elasticidad. Los postes de carbono presentan un módulo de elasticidad de 34, los de fibra de vidrio 28 y los de cuarzo 24. Para establecer una comparación, el oro dental presenta un módulo de elasticidad de 80 y el titanio de 140 GPa. El acero Inoxidable, el níquel-cromo y los prefabricados cerámicos (P.ej. circonio) son extremadamente rígidos, presentando módulos de elasticidad cercanos a 200 GPa. Por esta razón los pernos metálicos suelen producir graves fracturas longitudinales, que en los reportes científicos reciben el nombre de “catastróficas” porque no pueden ser tratadas.<sup>(30)</sup>

### **Técnica de Poste Anatómico**

Los principios que fundamentan esta técnica fueron planteados por primera vez por Marco Ferrari, quien afirmaba que la presencia de un espesor exiguo de cemento determina una distribución más uniforme de las cargas oclusales, lo que permite limitar tanto la contracción de polimerización de la resina como el estrés que genera. Bajo esta perspectiva, y de acuerdo a los principios de odontología conservadora, lo ideal sería que el poste se adapte lo mejor posible a la anatomía del conducto

radicular y que tenga un módulo de elasticidad similar al de la dentina. Bajo esta perspectiva se desarrolló el poste anatómico, descrito por Simone Grandini, de la Universidad de Siena, Italia.<sup>(18)</sup>

Existen casos en que la morfología del conducto puede dificultar la elaboración de un poste, como es el caso de los conductos radiculares de forma elíptica o excesivamente amplios, debido al proceso carioso o a su propia anatomía. En estos casos, existen dos alternativas: adaptar la estructura radicular residual a la forma del poste (lo cual implica remover dentina sana), o utilizar el poste estándar adecuado al caso (en este caso la capa de cemento será de un espesor excesivo). Esta situación predispone a falla adhesiva y descementado del poste, atribuida principalmente al exceso en el espesor de cemento a nivel del tercio coronal de la raíz.<sup>(18)</sup> La técnica del poste anatómico consiste básicamente en utilizar resina compuesta para realizar una impresión de conducto radicular obteniendo de esta manera una copia de su anatomía interna simulando la técnica del patrón de acrílico utilizada para postes colados. De esta manera, se obtendrá un poste de resina compuesta con un núcleo de fibra de vidrio. Desde el año 2001 se han realizado intentos de crear un poste anatómico mediante el rebasado de postes de cuarzo con resina de autocurado y de postes translúcidos con resinas de fotocurado. El primero de ellos fue el *AnatomicPost'Core* (RTD, StEgreve, France) que consiste en un poste DT N° 1 que está cubierto por resina de fotocurado (*Lumiglass*, RTD, StEgreve, France).<sup>(29)</sup> Una buena adaptación del poste anatómico permite a éste mantener su posición inalterable durante el procedimiento del cementado. Al igual que todo material resinoso, la resina utilizada para el rebasado del poste sufre una contracción de polimerización que podría propiciar el retiro del poste anatómico

del conducto luego de su individualización, creando además un espacio de fuga del cemento que evitará la presión hidráulica.<sup>(30)</sup>

Esta técnica permite que el espesor de la capa de cemento de resina disminuya de apical a coronal, mientras que lo opuesto ocurre en casos en los que se utiliza un poste estándar. La reducción del espesor de la capa de cemento lograda con la técnica del poste anatómico disminuye la probabilidad de formación de burbujas y vacíos, los cuales pueden originar fisuras y disminuir la retención del poste. La contracción de polimerización también puede reducirse cuando se utiliza un cemento adhesivo de lenta polimerización. Aunque los postes anatómicos pueden ser empleados en todos los casos, son particularmente útiles cuando se tienen canales de forma elíptica o cuando queda poco tejido dentario después del procedimiento endodóntico en cuyo caso estaría contraindicado desgastar aún más las paredes del conducto. Además, esta técnica permite la realización de una restauración coronaria directa en una única sola cita, sin requerir la fase de laboratorio.<sup>(22)</sup>

### ***Procedimiento de elaboración de un poste anatómico***

El procedimiento para la elaboración de un poste anatómico comprende las siguientes etapas: 1).- Tratamiento de conducto; 2).- Desobturación parcial y conservadora del material endodóntico, dejando intacto el extremo apical para garantizar un adecuado sellado (aprox. 4-5 mm.); 3).- Selección de un poste de fibra de vidrio y verificar que exista una diferencia entre el calibre del poste y el diámetro del conducto, principalmente a nivel del tercio cervical y medio; para la selección se toma en cuenta el diámetro y la forma del espigo); 4).- Colocación de glicerina en el interior del conducto, como agente aislante para impedir que la resina se adhiera a las paredes; 5).- Acondicionamiento del poste y del conducto

para mejorar la adhesión, de acuerdo a la técnica adhesiva que se emplee; 6).- Colocación de resina compuesta sobre el poste y llevarla al conducto radicular, para reproducir su morfología interna; 7).- Fotopolimerización por 80 segundos; durante el proceso el poste se coloca y retira del conducto para impedir que quede atrapado en el mismo; 8).- Limpieza del conducto con hipoclorito de sodio, suero fisiológico, y secado con conos de papel; 9).- Limpieza del poste mediante una gasa con alcohol; 10).- Cementación del poste con cemento de resina dual autoadhesivo.<sup>(22)</sup>  
(13)

### **Corona de Acetato**

Las coronas protésicas o carillas de resina compuestas son una alternativa para el tratamiento en odontopediatría, se utiliza mayormente cuando hay la necesidad de restablecer la anatomía y el color de los dientes anteriores. La técnica de matriz de acetato permite realizar la técnica de reproducción anatómica durante la restauración de una pieza dentaria, se considera una técnica de fácil manejo, incluso para los profesionales que recién estén desarrollando esta técnica. La rehabilitación odontológica del paciente pediátrico significa restablecer un retorno armonioso de la sonrisa que se pierden por diversos factores, entre las que se puede mencionar a las manchas extrínsecas o intrínsecas, caries, trauma o por tratamientos de conducto.<sup>(31)</sup>

### **Indicaciones**

Este tratamiento está indicado en los casos donde se ha afectado las dos terceras partes de la estructura dental, ya sea en color, forma o textura que sean imposibles de recuperar por medio de restauraciones convencionales.

Los factores que se deben tener en cuenta para la colocación de restauraciones con matriz de acetato son:

- Revisar la carga oclusal que recibe la pieza dentaria afectada
- Cantidad y calidad de la estructura dentaria remanente
- El grado de limpieza del paciente.<sup>(32)</sup>

### **Giómero**

El termino Giómeros proviene de Glass Ionomer (Ionómero vítreo) más Composite. Los Giómeros, son una tecnología relativamente nueva, que emplea el ionómero de vidrio previamente reaccionado y resina compuesta, dentro de su composición, lo que permite obtener las propiedades de ambos: del ionómero de vidrio, la liberación y recarga de flúor y de la resina, la estética, la fácil manipulación y sus propiedades físicas.<sup>(33)</sup>

### **Beautiful II**

Presenta una estructura de relleno la cual fue desarrollada y representar una estructura similar a los de dientes innatos con luz idónea, expansión y características observables. Ofreciendo resultados óptimos en cuanto a la estética y naturalidad.

Este Giómero presenta unas características ideales como:

- Liberación y recarga sostenida de flúor
- Fluorescencia natural
- Alto nivel de radiopacidad
- Excelente manejo

El relleno S-PRG es un vidrio Bioactivo funcional que puede liberar y recargar seis iones que a su vez fortalecen la estructura dental, inhiben la desmineralización que surge de la caries dental y suprimen la acumulación de placa dental, el sistema de relleno ejerce actividad antimicrobiana lo que puede reducir la adhesión de C. Albicans.

Las propiedades bioactivas

- El ión sodio mejora la radiopacidad, es soluble en agua e induce la función de los otros 5 iones.
- El Ión Boro mejora el efecto antibacteriano, mediante su actividad bactericida, previene la adhesión bacteriana y tiene propiedades antiplaca.
- El Ión Aluminio mejora la radiopacidad y controla la hipersensibilidad de la dentina.
- El ión Silicato mejora la remineralización y promueve la calcificación de tejido óseo.
- Ión Estroncio ( $Sr^{2+}$ ), tiene un efecto de neutralización y ácido buffer, que mejora la resistencia a los ácidos, promueve la formación de tejido óseo y la calcificación.
- Ión Flúor (F), promueve la formación de fluorapatita mejorando la resistencia a los ácidos, tiene efecto antibacteriano y remineraliza lesiones descalcificadas.<sup>(33)</sup>

### **Silano**

El silano ( $SiH_4$ ), es un material con una gran variedad de propiedades, funciona como agente de adhesión, acoplamiento, reticulación, dispersante y modificador de superficie. Los agentes de cohesión del silano son artífices de la adhesión, unen químicamente diferentes materiales usados en odontología, permitiendo así la adhesión de matriz orgánica con la inorgánica respectivamente.<sup>(34)</sup>

El silano es considerado como moléculas bifuncionales, por un lado, poseen la capacidad de reaccionar con superficies inorgánicas cubiertas con grupos hidroxilo OH - y por otro lado con superficies orgánicas como las resinas. En los textos se indica que la aplicación del silano mejora la humectación de la superficie para el adhesivo y la unión química con las cargas expuestas en la superficie. Encontramos



diversas presentaciones del silano en su composición química, sin embargo, el más usado en odontología es el -metacriloxipropil-trimetoxisilano (γ-MPTS).<sup>(35)</sup>

También encontramos presentaciones de acuerdo a sus soluciones. La solución monofásica pre activada (pre - hidrolizada), con el paso del tiempo pierde su eficacia, se presenta en un solo frasco, y en éste ya se encuentra integrado el ácido. Es probable que esta solución pueda tornarse turbia después de abierta y no podamos usarla más debido a la formación excesiva de oligómeros/polímeros de siloxano que son inactivos.<sup>(35)</sup>

Se ha creado también un sistema de silano de dos botellas (no hidrolizado), de esta manera se puede prolongar la vida útil del producto, así como su eficacia. Una de las botellas contiene monómero de silano disuelto en etanol y el otro ácido acético en solución acuosa. Se mezclan al momento del uso permitiendo así que el silano se hidrolice. La colocación del silano se realiza embadurnando toda la superficie del poste, después retirar el silano sin reaccionar y los solventes mediante secado con aire por unos segundos, así los excedentes de silano no interferirán con la adhesión al compuesto de cementación. Finalmente, el silano actúa a nivel de la interfase entre la resina y el poste de fibra de vidrio formando un puente químico.<sup>(36)</sup>

### **Resina fluida Wave**

El Composite Fluido Wave de SDI es un composite radiopaco con liberación de flúor adecuado para toda situación clínica y casi todo tipo de restauraciones. Wave Flow de SDI contiene nanorrellenos especialmente tratados para aumentar la capacidad de pulido, resistencia al desgaste y a la compresión.

El Composite Fluido Wave Flow proporciona liberación de flúor, que aumenta la remineralización e inhibe la desmineralización del esmalte.

Además, goza de fluorescencia natural (garantiza que el diente tenga una apariencia natural ante la exposición a luces ultravioletas) y del sistema UDMA, que minimiza la contracción y reduce la sensibilidad posoperatoria.

Los 14 tonos de Wave Flow son ideales para todo tipo de restauración en anteriores y posteriores: A1, A2, A3, A3.5, B1, B2, B3, C2, C3, D3, OA2, incisal, gingival y blanqueador. El tono gingival es excelente para restaurar lesiones cervicales en pacientes de la tercera edad. El tono blanqueador se encuentra disponible para los dientes que tienen un tono más claro que el B1. Un tono semi-translúcido, incisal, es perfecto como capa final en restauraciones con composite.

#### Características

- Con nanorelleno.
- Liberación de flúor que aumenta la remineralización.
- Fluorescencia natural.
- Ámplia gama de colores.
- Tonos específicos.
- Radiopaco.<sup>(37)</sup>

#### **g. Desarrollo y argumentación**

##### *Datos personales*

- Nombre y Apellido: Shamilet Ramirez Huillcaya
- Sexo: Femenino.
- Edad: 4 años 8 meses.
- Fecha de nacimiento: 02/08/2014
- Lugar de Nacimiento: Lima
- Grado de instrucción: primaria



**Figura 1.** Fotografía de frente.

- Procedencia: Distrito de La Victoria. Lima, Perú
- Persona responsable: Madre de la paciente

### ***Motivo de consulta***

Referido por la madre

Madre refiere que a su niña “se le cayó la curación y tiene un diente roto”.

Referido por el operador

Paciente de 4 años con 8 meses de sexo femenino acude a consulta con su madre, quien refiere que su menor hija presenta un diente que necesita restauración y otro con fractura. Al examen clínico inicial se observa un desprendimiento de restauración en el sector antero superior, presencia de dolor en el cuadrante 5 durante la masticación, además se identifica que la paciente no ha recibido tratamiento odontológico preventivo.

### **Antecedentes**

#### **Antecedentes familiares**

No refiere antecedentes familiares.

#### ***Antecedentes personales del niño***

Salud general: Refiere anemia prenatal durante el sexto mes, y haber recibido tratamiento con sulfato férrico. Parto eutócico. Nacida con un peso de 2,55 kg. y talla de 51 cm. Lactancia materna durante los primeros 3 meses de vida; lactancia artificial durante los primeros 2 años de vida. Vacunación completa. Presentó TBC a los 2 años, y recibió el tratamiento respectivo.

#### ***Antecedentes psicológicos del niño***

Conducta psicosocial: según Frankl tipo III positivo

#### ***Antecedentes estomatológicos del niño***

Salud estomatológica:

Ha acudido a consultas odontológicas.

- Tratamientos realizados: Pulpectomías y restauraciones con resinas, realizadas en enero del 2019.
- Tipo de experiencia: Desagradable. Paciente ingresó con conducta negativa, y se requirió sedación consciente para realizar el tratamiento (Midazolam) en dos ocasiones.
- No ha recibido tratamiento odontológico preventivo.
- Higiene bucal: No se realiza con frecuencia la higiene bucal.
- Hábitos: No presenta.

### ***Resumen de interpretación de los antecedentes***

Paciente de 4 años con ocho meses de edad, de sexo femenino en ABEG, ABEN, LOTEPE, acude a consulta acompañado de su madre, quien refiere que su niña fue atendida en el consultorio de Odontopediatría en Hospital 2 de Mayo en el mes de Enero del 2019 requiriendo gran necesidad de tratamiento, presentando conducta según Frankl negativa por lo que se programa la atención con anestesia general la cual fue suspendida por reestructuración en sala de operaciones por lo que optaron hacer tratamientos con sedación consciente con Midazolam, se le realizaron tratamientos pulpares y restauraciones con resina.

Reingresa en abril 2019 por desprendimiento de restauración en pza. 62 con tratamiento de pulpectomía.

### **Examen clínico**

#### **Examen clínico general**

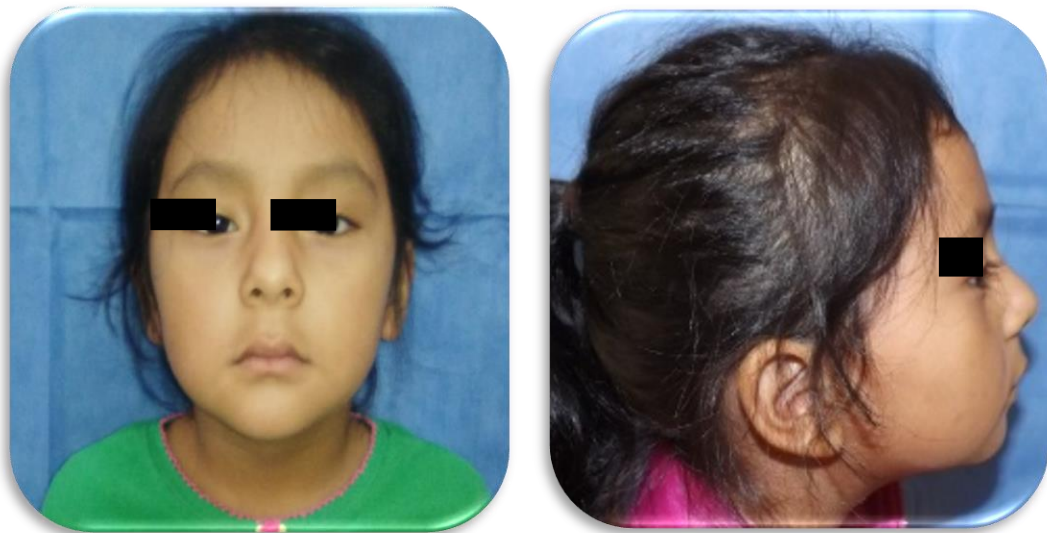- Ectoscopía: Aparente buen estado de salud general, Aparente buen estado nutricional, Lúcido orientado en tiempo y espacio. Peso: 24 kg. Talla: 1,07 cm.

- Piel y anexos: Piel hidratada, elástica. Cabello bien implantado, sin aparente alteración.
- Funciones vitales: PA: 95 / 99. Pulso: 80 latidos por minuto.

### **Examen clínico estomatológico**

#### **Examen clínico extraoral**

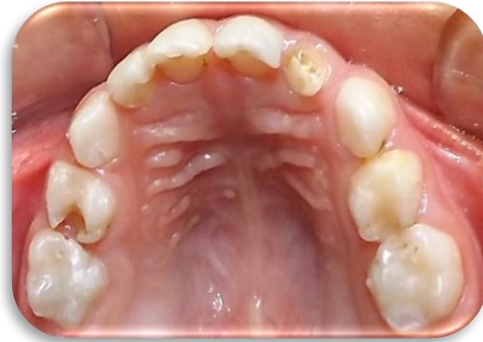- Forma del cráneo: Braquicéfalo
- Forma de la cara: normofacial
- Simetría Facial: Simétrico
- Perfil anteroposterior: Normo divergente
- Fonación: Normal
- Deglución: Normal
- Respiración: Nasal
- Ganglio: Sin adenopatías.



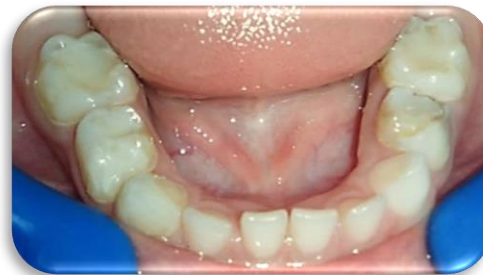*Examen* **Figura 2.** Fotografías extraorales de frente y de perfil

*clínico regional intraoral*

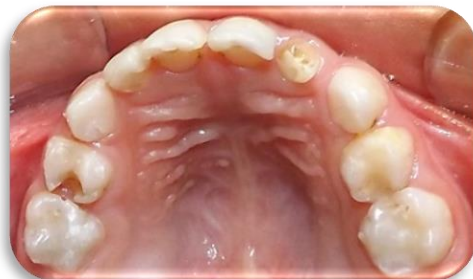LABIOS	Compatibilidad labial, hidratados gruesos húmedo
Carrillos	Presencia de línea alba , hidratados.
Frenillos	Labial de inserción conservada
Paladar duro	Paladar profundo , presencia de rugas palatinas sin alteración aparente.
Paladar blando	Rosa coral, sin alteraciones movilidad conservada.
Orofaringe	No adenoidea, no congestiva
Lengua	Saburral, papilada
Piso de boca	Presencia de venas y arterias raninas, vascularizada
Encia	Bulbosa, enrojecida, sangrado en molares



**TEJIDOS DUROS**

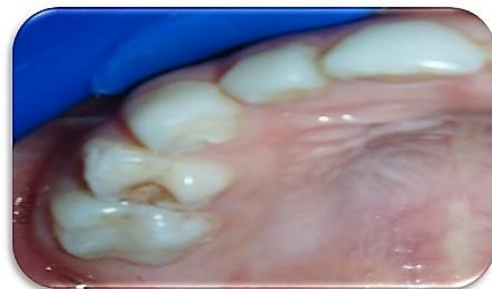

Tipo de dentición	Decidu
Anomalías dentarias	Ausente
<b>ARCOS DENTARIOS</b>	
Superior forma	Ovoidea
Inferior forma	Ovoidea
Tipo	Desalineados

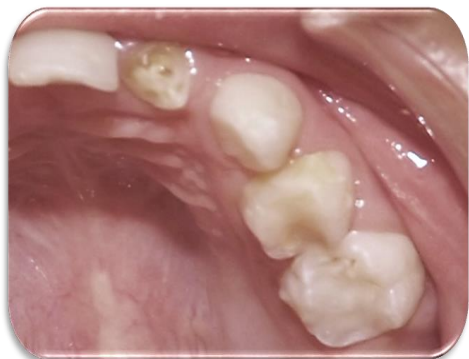


**EXAMEN DE PIEZAS DENTALES**

55	Lesión pigmentada a nivel oclusal de consistencia dura
54	Pieza dentaria con destrucción coronaria de consistencia blanda OD con sintomatología dolorosa, presencia de caries de mancha blanca inactiva a nivel vestibular
53	Lesión de mancha blanca a nivel cervical inactiva, presencia de material de restauración a nivel vestibular.
52	Presencia de material de restauración estético en zona vestibular.
51	Presencia de material de restauración a nivel cervical, lesión cariosa a nivel distal de consistencia dura.

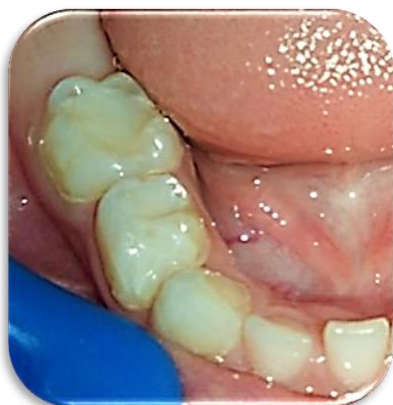
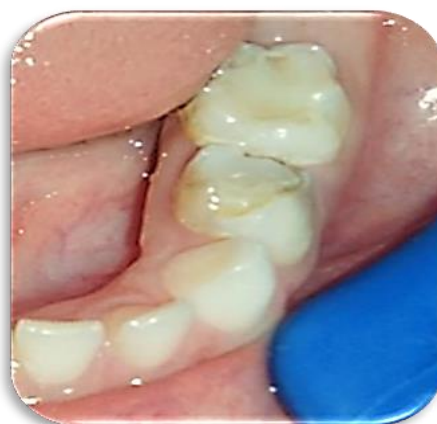
## EXAMEN DE PIEZAS DENTALES



<b>61</b>	Presencia de material restaurativo estético a nivel vestibular.
<b>62</b>	Pieza con destrucción coronaria amplia con material de restauración temporal en conducto.
<b>63</b>	Presencia de material de restauración a nivel vestibular
<b>64</b>	Presencia de pigmentación amarillenta consistencia dura en cervical, presencia de restauración en distal.
<b>65</b>	Lesión pigmentada en mesial de consistencia dura, presencia de material de restauración estética en oclusal.

<b>75</b>	Destrucción coraria extensa con material de restauración estética , presenta pigmentación en distal.
<b>74</b>	Presencia de destrucción coronaria extensa con material de restauración estético con contracción en superficie oclusal.
<b>73</b>	Presencia de borde superficial liso con estructura dentaria conservada.
<b>72</b>	Presencia de borde superficial liso, mamelones ausentes.
<b>71</b>	Presencia de borde superficial liso, con presencia de placa blanda , mamelones ausentes.

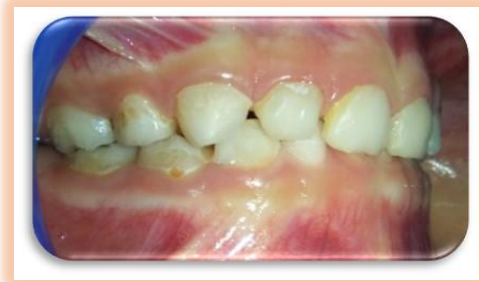

<b>81</b>	Presenta ligera giroversión hacia lingual.
<b>82</b>	Lesión de superficie lisa con ligera inclinación hacia mesial.
<b>83</b>	Lesión cavitada de consistencia dura color caramelo a nivel tercio medio y distal, MB de consistencia dura a nivel cervical.
<b>84</b>	Destrucción coronaria a nivel OMD con presencia de restauración estética , presencia de lesión de esmalte consistencia dura a nivel cervical.
<b>85</b>	Destrucción coronaria amplia a nivel oclusal con restauración estética a nivel oclusal , pigmentación color marron a nivel cervical consistencia dura.

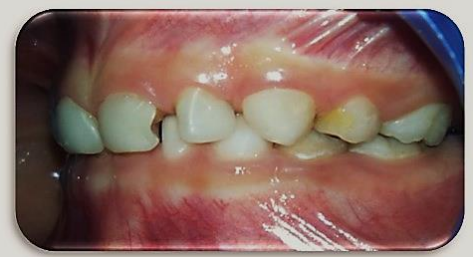## EXAMEN CLÍNICO REGIONAL

### OCCLUSIÓN

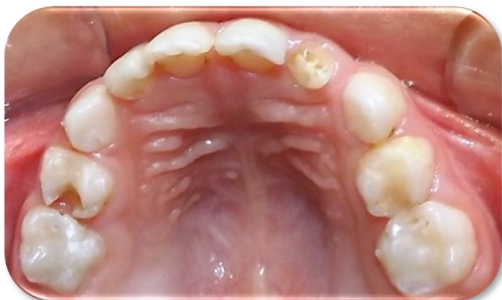<i>RELACIÓN CANINA</i>	<i>DERECHA: TIPO I</i>	<i>IZQUIERDA: TIPO I</i>
<i>PLANO TERMINAL</i>	<i>DERECHA: Escalon mesial</i>	<i>IZQUIERDA: Escalon mesial.</i>
<i>OB</i>	<i>100 %</i>	
<i>OJ</i>	<i>2.5mm</i>	
<i>TIPO DE DENTICIÓN</i>	<i>DECIDUA (x)</i>	<i>MIXTA: Temprana ( ) Tardía ( )</i>
<i>Otras alteraciones</i>	<i>Mordida cubierta</i>	



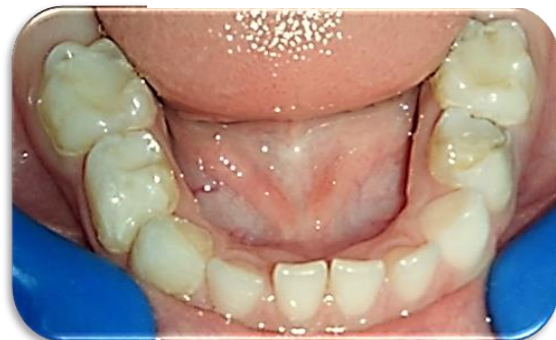**Figura Lateral lado derecho de frente y de perfil**



**Figura Lateral lado izquierdo. de frente y de perfil**



**Oclusal superior, paladar profundo**



**Oclusal inferior, giroversión de las pz 71,81 hacia mesial**



**Tabla 1. Análisis dietético del paciente.**

<b>Alimento</b>	<b>Día 1</b>	<b>Día 2</b>	<b>Día 3</b>	<b>Día 4</b>
Desayuno	1 taza con quaker, pan con hot dog,	1 taza con soya, papas fritas con huevo	Arroz con huevo, 1 vaso con 7 semillas con leche	1 taza de quaker con leche, pan con queso
Extra	1 plátano	1 plátano	1 vaso con jugo de naranja, 1 huevo de condorniz	1 galleta de chocolate y 1 plátano
Almuerzo	Pollo entomatado con arroz, 1 vaso con agua de piña	Sopa de olluco y papa a la huancaína, 1 vaso de agua con piña	Arroz con papa al horno y pollo, 1 vaso con limonada	Arroz a la jardinera con hamburguesa, 1 vaso con limonada
Extra	Galleta oreo	1 huevo sancochado		1 vaso de plátano con leche
Cena	Pollo entomatado con arroz, 1 taza de leche con milo	Arroz con huevo, plátano frito y 1 vaso con soya	Arroz con pollo al horno, 1 vaso con 7 semillas	Arroz a la jardinera con huevo frito, 1 vaso con leche y milo
N° de ingesta de azúcares al día	4	3	3	5

RIESGO ESTOMATOLÓGICO MODERADO  $>3$  o  $\leq 4$

## **Diagnostico presuntivo**

Estado de salud General: Paciente femenino de 4 años 8 meses en ABEG ABEN  
ABERH LOTEPE.

Estado Estomatológico:

Tejidos Blandos: enfermedad gingival asociada a placa bacteriana

Tejidos duros

Anomalías dentarias: no presenta

Caries Dental

Caries reversible: C1 piezas 53, C2 en piezas 65,75,84

Caries en Dentina: C3 piezas 61,74

Lesiones Pulpares

Pulpitis irreversible: PI en pieza 54

Pieza con tratamiento de conductos: PC pieza 62, 64,75,74,84,8

Oclusión

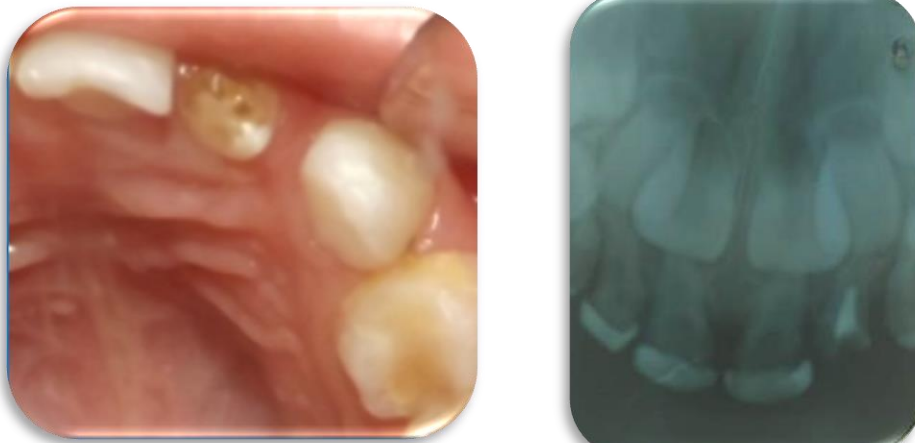
Giroversión en piezas 71,81

Mordida profunda.

Riesgo de Caries: Moderado.

***Exámenes complementarios***

**Análisis de radiografías**



**Figura 3.** Fotografía de examen clínico y radiografía de diagnóstico de pza. 6.2 IRO compatible con material de obturación radicular o tratamiento de conducto.

**MODELOS DE ESTUDIO**

<i>RC DERECHA TIPO I</i>	<i>Linea media centrada</i>	<i>IZQUIERDA TIPO I</i>
		
<i>PLANO</i> <i>TERMINAL Escalón mesial</i>		<i>Esacalón mesial</i>
<i>OB 100%</i>		
<i>OJ 2,5mm</i>		
<i>TIPO DE DENTICIÓN</i>	<i>Decidua</i>	

**Diagnóstico definitivo**

- Estado de salud general: Paciente de 5 años, sexo femenino, sin aparente alteración sistémica.
- No presenta riesgo sistémico para el tratamiento.
- Estado estomatológico:
  - Tejidos blandos: Gingivitis localizada asociada a placa bacteriana.
  - Tejidos duros:
    - Caries dental:
    - Caries reversible

C1 en piezas 53

C2 en piezas: 65,75,84

C3: en piezas : 61,74

- Lesiones pulpares:

Pulpitis irreversible: en pieza 54.

Pieza 62 con tratamiento pulpar (PNI) con desprendimiento de reatauración.

- Oclusión: Giroversion en piezas 71,81

- Riesgo de caries: Moderado

- Conducta: Tipo III (Escala de Frank

### ***Plan de tratamiento***

#### **I.- Fase sistémica:**

- No requiere tratamiento sistémico.

#### **II.- Fase Estomatológica**

**1.- Fase de higiene:** Fisioterapia, motivación.

**2.- Fase preventiva:** Aplicación de fluoruro de sodio al 5%(Climpro) 1 vez por semana, por 4 semanas

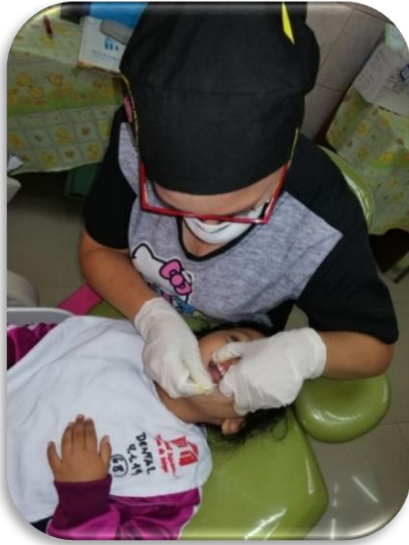#### **3.- Fase correctiva:**

- Restauración de resinas fluidas: Piezas 53, 84 (v)
- Restauración con giómero de fotocurado: Piezas 54,62
- Pulpectomía no instrumentada (PNI): Pieza 54
- Restauración con ionómero de base: Pieza 54
- Incrustación de resinas (técnica directa): Pieza 54  
Pieza dentaria de objeto de estudio para caso clínico
- Restauración con giómero de fotocurado: Pieza 62
- Perno de fibra de vidrio: Pieza 62
- corona de acetato (técnica Indirecta): Pieza 62, restaurada con Giómero.

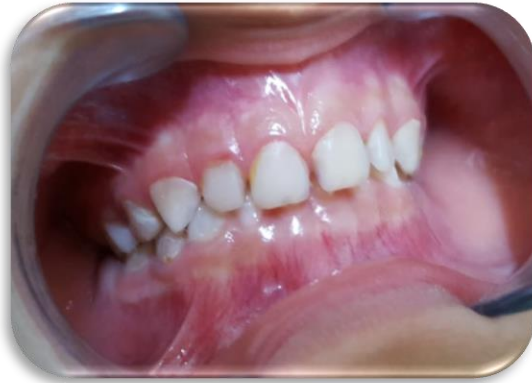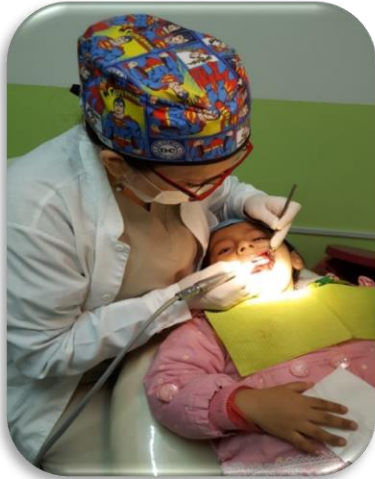#### **4.- Fase de Mantenimiento:**

Se realizó controles clínicos y radiográficos a la semana, al mes, tres meses y a los 6 meses de después del tratamiento de rehabilitación del paciente.

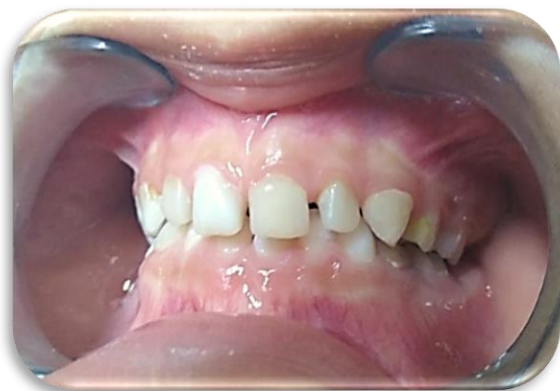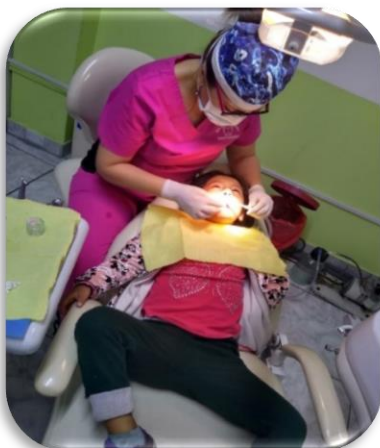#### ***Controles clínicos y Radiográficos***



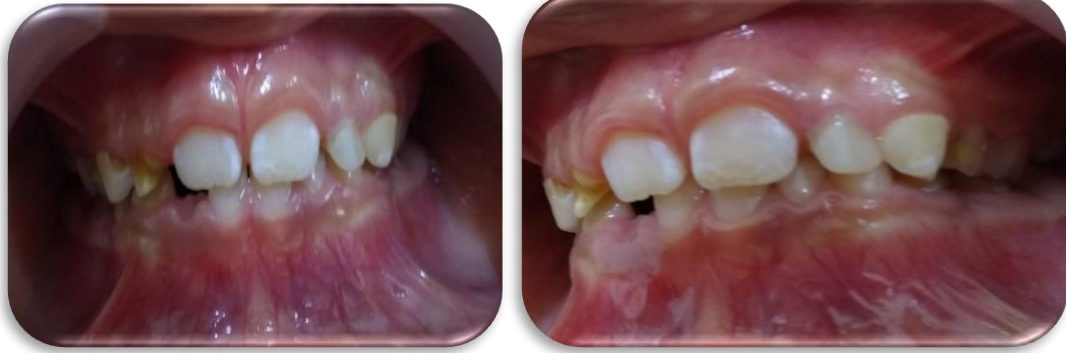**Figura 4.** Fotografía del primer control clínico (a la semana), control en la higiene bucal v hábitos alimenticios no cariogénicos



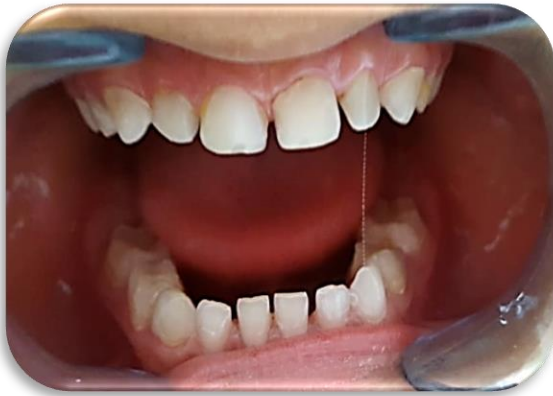**Figura 5.** Fotografía del segundo control clínico (al mes), se realizó profilaxis dental de control



**Figura 6.** Fotografía del tercer control clínico (a los 3 meses), al examen clínico se observa buena adaptación en corona de pieza 62, encías saludables sin patología.

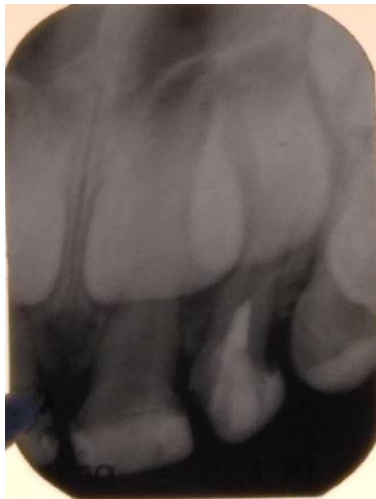

**Figura 7.** Fotografía del cuarto control clínico (a los 6 meses), estructuras en condiciones adecuadas, no se observa pigmentación ni cambio de color en pieza 62.

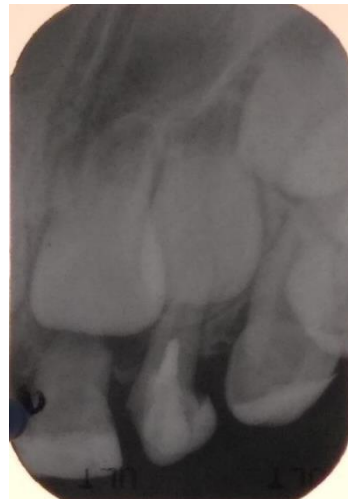

**Figura 8.** Fotografía del quinto control clínico (al año).

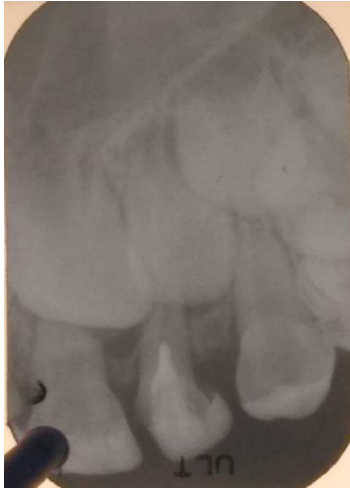***Controles radiográficos***



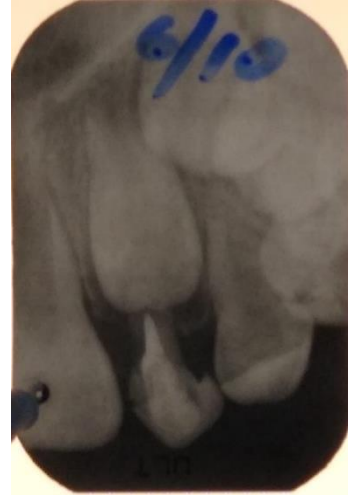**Figura 9.** Fotografía del primer control radiográfico (al mes Mayo 2019)



**Figura 10.** Fotografía del segundo control radiográfico (a los tres meses Agosto 2019)



**Figura 11.** Fotografía del tercer control radiográfico (a los seis meses Noviembre 2019)



**Figura 12.** Fotografía del cuarto control radiográfico (mes de Noviembre 2020)

### ***Protocolo de tratamiento***

La rehabilitación post pulpectomía de la pieza 62 mediante poste de fibra de vidrio anatomizado se llevó a cabo siguiendo las siguientes etapas:

#### **PREPARACIÓN DENTARIA**

- Selección del instrumental y preparación del campo operatorio.
- Aislamiento del campo operatorio, se realizó aislamiento relativo con rollos de algodón y succión a 4 manos, ya que es previsible que en cualquier momento se tenga que cambiar los rollos de algodón controlando el ingreso de saliva.
- Desobturación del conducto (1/3 longitud cervical de la pieza 62 se desobtuvo de 3 a 4 mm). La desobturación se realizó con una lima con la medida de 6mm, también se puede realizar con cureta de dentina bioactiva.
- Limpieza del conducto con solución salina, clorhexidina 0,12 % secado con puntas de papel.
- Paso seguido se deja una capa de 1mm de Cemento Ionómero de Vidrio Fotopolimerizable (Glass liner Odontho). Se coloca por encima del ZOE para aislar



el material de restauración de resina dejando una longitud de 3mm del canal como espacio para el poste y se probó el espigo de Fibra de vidrio marca Fiber post.

- Selección del espigo de acuerdo al diámetro del conducto.

Preparación del Perno Fibra de Vidrio:

- El poste se desengrasa con alcohol 96° o / Ácido Fosfórico 37%
- Aplicación de Silano de 1 a 3 minutos, el silano se usa como mecanismo para adhesión química entre polímeros y estructuras cerámicas logrando un refuerzo efectivo en las resinas compuestas o composites, luego de la aplicación se espera hasta que seque.
- Se coloca una capa de Adhesivo de 5ta generación Single Bond 2 (3M Espe) aplicado con microbrush fotocura por 60 sg con lámpara fotocurado Led de 1700mw

Rebasado Anatómico-Preparación del diente:

- Se lubrica el conducto con sustancia no oleosa tipo glicerina.

Rebasado:

- El poste se cubre con resina compuesta manteniendo alejada de la luz del foco, luego es llevada toda a posición. Durante la remoción de excesos es importante dejar algunas zonas de contacto coronario que nos sirvan de guías reposicionadoras.

Fotocurado y retiro:

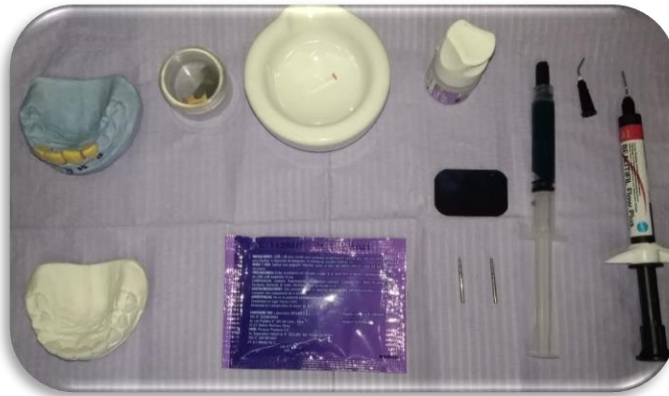- Se realiza de 5 a 8 sg. No excediéndose ya que puede provocar atascamiento. Esta es una de las etapas más cuidadosas, el retiro se realiza con pequeños movimientos de inserción y desinserción sin rotar.
- El curado final se realiza fuera de la boca, se polimeriza por 60 sg con la finalidad de liberar la mayoría de tensiones y proporcionar una delgada capa adhesiva.

- Conformación del muñon el cual es mejor realizar fuera de la boca, ya que si se cometen errores se puede volver a empezar, sin tener que remover el poste.
- Preparación del conducto:
- El diente se prepara según protocolo del cemento a usar, en este caso se cemento con resina fluida usando sistema adhesivo de 5 generación.
- Limpieza y grabado con ácido fosfórico al 37% durante 15 sg.
- Irrigación profusa con agua destilada, sacado con aire comprimido sin desecar.
- Se coloca el sistema de adhesivo Adper Single Bond 2(3M Espe) 2 camadas 15sg seguido de aire comprimido cada una, se fotocura por 20 sg. Eliminar excesos con conos de papel.
- Cementación.
- El poste anatomizado es cementado con resina fluida fotocurado durante 80 sg. Se empleó lámpara de fotocurado Led de 1700mw.

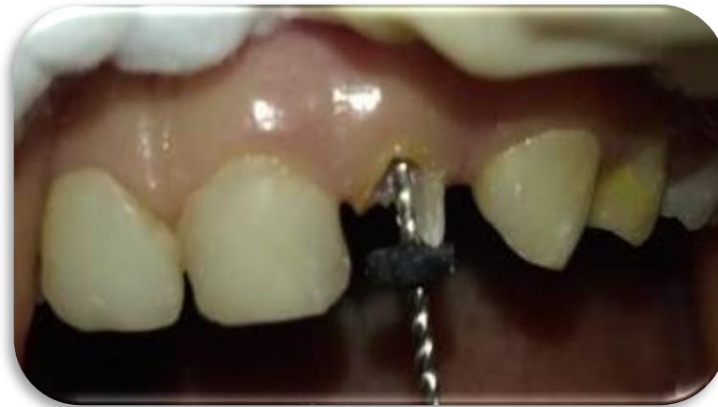Una vez cementado el poste, se procedió a la preparación del diente para la restauración coronaria con Giómero, la cual fue realizada mediante técnica indirecta y con una matriz (corona) de acetato. El procedimiento se llevó a cabo siguiendo las siguientes etapas:

- Toma de impresión.
- Encerado.
- Troquelado y acabado final de la corona.
- Acondicionamiento ácido por 10 segundos.
- Aplicar adhesivo por 15 segundos.
- Cargar la corona de acetato con Giómero.
- Adaptación de la corona y eliminación de excesos.
- Acabado y pulido final.

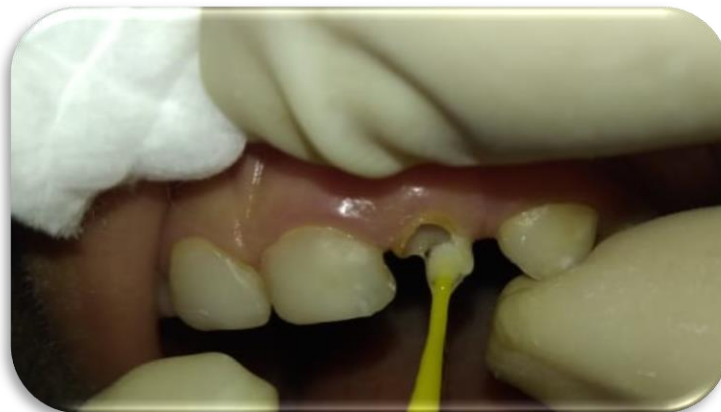*Fotografías de Protocolo de tratamiento*



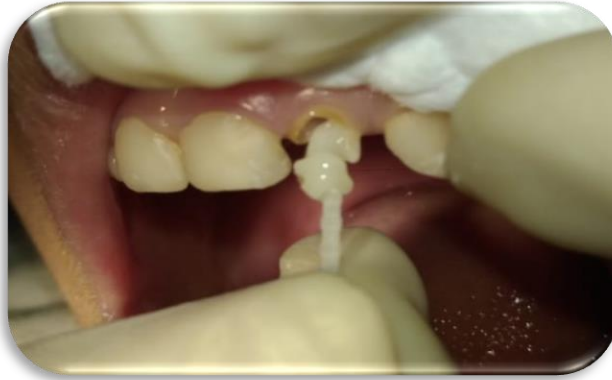**Figura 13.** Fotografía de la selección del instrumental y preparación del campo operatorio



**Figura 14.** Fotografía de desobstrucción del conducto (1/3 longitud radicular 3 a 4 mm)



**Figura 15.** Fotografía de Aislamiento del conducto con sustancia no oleosa tipo glicerina

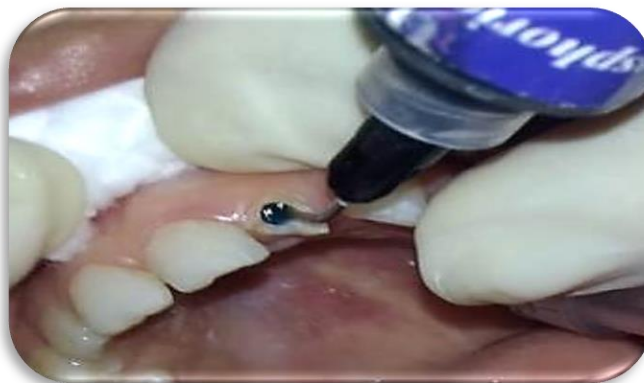

**Figura 16.** Fotografía de Anatomización y conformación del perno con resina compuesta

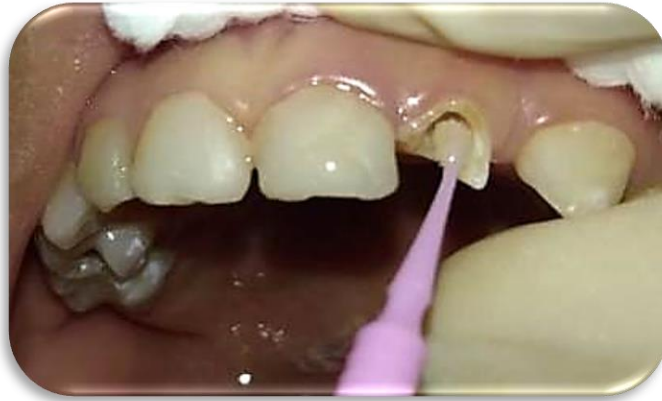

**Figura 17.** Fotografía de fotocurado del perno anatomizado fuera del conducto por 5 segundos

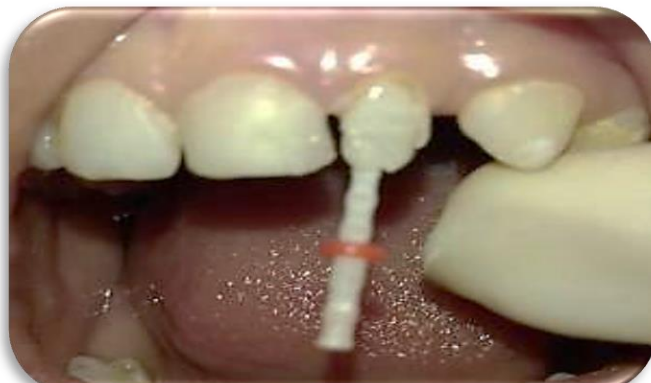#### PREPARACIÓN DEL CONDUCTO



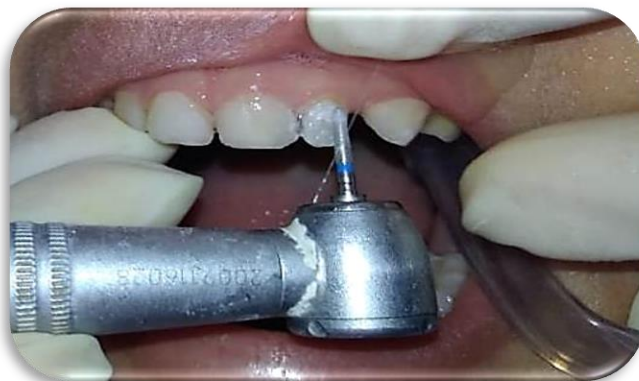**Figura 18.** Fotografía de grabado ácido por 15 segundos.



**Figura 19.** Fotografía de acondicionamiento del conducto con adhesivo de 5ta generación

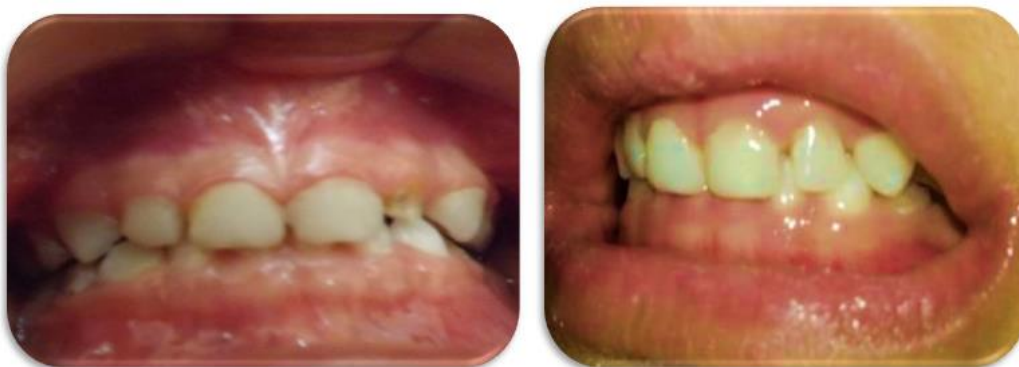

**Figura 20.** Fotografía de conformación y cementación de poste con resina fluida, adaptación del poste



**Figura 21.** Fotografía de retiro de excesos y conformación del poste.

### *Fotografías de antes y después del procedimiento rehabilitador*



**Figura 22.** Fotografía de antes y después del procedimiento rehabilitador

Durante estos períodos la evolución del tratamiento fue favorable. A nivel clínico no se observó evidencia de desplazamientos o fracturas del poste, inflamación gingival, sensibilidad, acumulación de placa o presencia de pigmentaciones o alteraciones en la apariencia estética de la restauración. A nivel radiográfico no se observó signos de desplazamiento o fracturas del poste, ni fracturas a nivel radicular.

#### **h. Conclusiones**

- Se evaluó en base a la evidencia científica el resultado clínico de la rehabilitación post pulpectomía de un diente deciduo mediante poste de fibra de vidrio anatomizado, por lo que se concluye que es una adecuada alternativa de tratamiento para la dentición decidua, especialmente en casos de conductos radiculares que presenten forma elíptica o cuando el conducto es demasiado amplio, debido al proceso carioso o a su propia anatomía.
- Se describió el protocolo de rehabilitación post pulpectomía de un diente deciduo mediante poste de fibra de vidrio anatomizado en base a literatura científica, el cual es el siguiente: 1). Tratamiento de conducto; 2). Desobturación parcial y conservadora del material endodóntico, dejando intacto el extremo apical para garantizar un adecuado sellado (aprox. 4-5 mm.); 3). Selección de un poste de fibra

de vidrio y verificar que exista una diferencia entre el calibre del poste y el diámetro del conducto, principalmente a nivel del tercio cervical y medio; para la selección se toma en cuenta el diámetro y la forma del espigo); 4). Colocación de glicerina en el interior del conducto, como agente aislante para impedir que la resina se adhiera a las paredes; 5). Acondicionamiento del poste y del conducto para mejorar la adhesión, de acuerdo a la técnica adhesiva que se emplee; 6). Colocación de resina compuesta sobre el poste y llevarla al conducto radicular, para reproducir su morfología interna; 7). Fotopolimerización por 60 segundos; durante el proceso el poste se coloca y retira del conducto para impedir que quede atrapado en el mismo; 8). Limpieza del conducto con hipoclorito de sodio, suero fisiológico, y secado con conos de papel; 9). Limpieza del poste mediante una gasa con alcohol; 10). Cementación del poste con cemento de resina dual autoadhesivo

- Se valoró clínicamente el efecto de la rehabilitación post pulpectomía de un diente deciduo mediante poste de fibra de vidrio anatomizado, a nivel clínico no se observó evidencia de desplazamientos o fracturas del poste, inflamación gingival, sensibilidad, acumulación de placa o presencia de pigmentaciones o alteraciones en la apariencia estética de la restauración.
- Se valoró radiográficamente el efecto de la rehabilitación post pulpectomía de un diente deciduo mediante poste de fibra de vidrio anatomizado, a nivel radiográfico no se observó signos de desplazamiento o fracturas del poste, ni fracturas a nivel radicular.
- Se presentó un caso clínico respecto a la rehabilitación post pulpectomía de un diente deciduo mediante poste de fibra de vidrio anatomizado en paciente odontopediátrico, donde se observó que el tratamiento de rehabilitación presentó una evolución favorable tanto a nivel clínico como radiográfico.

## **i. Discusión**

En base a la evidencia científica el resultado clínico de la rehabilitación post pulpectomía de un diente deciduo mediante poste de fibra de vidrio anatomizado es una adecuada alternativa de tratamiento para la dentición decidua. En un estudio in-vitro realizado por Kadkhodaei et al. (2020) demostró que los dientes anteriores restaurados con poste de fibra de vidrio prefabricados eran mucho más resistentes a las fracturas, los postes de fibra de vidrio prefabricados se caracterizan por ser un tratamiento prometedor para la restauración de dientes temporales anteriores.<sup>(3)</sup> Cuevas et al. (2018) en un reporte de caso clínico desarrollado en México determinó que los postes biológicos fueron utilizados para la rehabilitación de las piezas dentales, previa pulpectomía de los dientes, resultando este método una buena alternativa para la reconstrucción coronaria de dientes deciduos.<sup>(6)</sup> Un estudio clínico in-vivo de 12 meses desarrollado por Sawant et al. (2017) donde se evaluó una nueva técnica compuesta reforzada con fibra de vidrio para dientes anteriores primarios con lesiones cariosas profundas, identificó que el sistema de postes de fibra de vidrio ha demostrado tener un éxito clínico tanto en dientes temporales como en permanentes, por el efecto monobloque con agente cementante sistema de postes, material de núcleo y adhesión a la dentina.<sup>(14)</sup> Un ensayo clínico realizado en Irán por Vafaei et al. (2016) donde comparó la conservación de restauraciones de resina compuesta retenidas por postes de fibra de vidrio o metálicos en dientes primarios después de 6, 12 y 18 meses, determinó que el poste de metal con orientación invertida no mostró menor conservación clínica comparado con los postes de fibra de vidrio en un seguimiento de 18 meses, por tanto, los postes metálicos de orientación inversa se consideran como un método



potencial que contribuyen a una buena retención en restauraciones con resina en dientes anteriores primarios severamente cariados.<sup>(16)</sup>

El presente estudio valoró clínicamente el efecto de la rehabilitación post pulpectomía de un diente deciduo mediante poste de fibra de vidrio anatomizado, a nivel clínico no se observó evidencia de desplazamientos o fracturas del poste, inflamación gingival, sensibilidad, acumulación de placa o presencia de pigmentaciones o alteraciones en la apariencia estética de la restauración. Un estudio in-vitro realizado en Irán realizado por Kadkhodaei et al. (2020) donde se comparó la resistencia a la fractura de tres tipos de postes para restaurar los dientes temporales anteriores, fueron 6 grupos, grupo 1 para restaurar con poste de resina compuesta convencional, grupo 2 poste de resina compuesta X-tra fill, grupo 3 poste de resina compuesta Tetric N Ceram, grupo 4 vidrio prefabricado poste de fibra con refuerzo de resina convencional, grupo 5 poste de fibra de vidrio prefabricado con refuerzo de resina X-tra fill y grupo 6 poste de fibra de vidrio prefabricado con resina Tetric N Ceram; los investigadores llegaron a los resultados de que la resistencia media a la fractura fue significativamente diferente entre los seis grupos, el valor más alto corresponde al poste de fibra de vidrio prefabricado con convencional refuerzo compuesto (418.64 N) y el más bajo en el grupo Tetric N Ceram (280,65 N).<sup>(3)</sup> Otro estudio in vitro desarrollado en la India por Ravikumar et al. (2017), el cual evaluó el efecto de diferentes tratamientos de la superficie de la raíz en la fuerza de unión del cizallamiento de poste reforzado con fibra de vidrio en dientes anteriores temporales utilizando la Máquina de Prueba Universal, se demostró que la combinación de tratamientos superficiales mecánicos y químicos mostró una resistencia media a la unión al cizallamiento más alta (8,41 MPa), seguido de un tratamiento superficial mecánico (4,68 MPa),

químico tratamiento superficial (3,92 MPa) y grupo control (2,76 MPa).<sup>(15)</sup> Nihal et al. (2016) en un estudio In vitro realizado en India, comparó la resistencia a la fractura y el modo de falla entre tres postes diferentes materiales en dientes anteriores primarios, la media compresiva se encontró que los valores de resistencia de Ribbond, omega loop y poste de fibra de vidrio eran 83.25 N, 61.60 N y 75.55 N, respectivamente, por tanto se concluyó que el grupo I (Ribbond) mostró los valores más altos de resistencia a la fractura, seguido de grupo III (Poste de fibra de vidrio) y grupo II (Bucle Omega).<sup>(5)</sup> Un estudio In vitro realizado en Irán desarrollado por Baghalian et al. (2014), comparó la resistencia a la fractura en restauraciones posteriores en incisivos superiores primarios; se observó que la resistencia media a la fractura de los postes de fibra de vidrio con extremos divididos fue mayor que la de los otros grupos, en consecuencia se determinó que los postes de fibra de vidrio con extremos partidos parecen ser una opción más apropiada para restauraciones de cobertura total en incisivos primarios.<sup>(9)</sup>

En el presente trabajo académico se valoró radiográficamente el efecto de la rehabilitación post pulpectomía de un diente deciduo mediante poste de fibra de vidrio anatomizado, a nivel radiográfico no se observó signos de desplazamiento o fracturas del poste, ni fracturas a nivel radicular. En un reporte de caso clínico desarrollado por Tomairo et al. (2017), al examen clínico se le observa destrucción coronal asociado a caries severa de infancia temprana, luego se le diagnosticó pulpitis reversible, pulpitis irreversible y periodontitis apical crónica, a la evaluación radiográfica se evidencia destrucción coronal con compromiso de la cámara pulpar. Luego de realizado el tratamiento de determina que el poste de fibra de vidrio con resina de nanorelleno Tetric N-Flow y posterior conformación de muñones y restauración es un tratamiento con buenos resultados aplicado en

tratamiento de pacientes pediátricos.<sup>(20)</sup> Sancho et al. (2019) realizaron un estudio referente a espigos de fibra de vidrio en el tratamiento rehabilitador de dientes deciduos tratados con pulpectomía e identificaron que el uso del espigo de fibra de vidrio es una buena opción en Odontopediatría por su sencilla técnica de manejo, compatibilidad con sistemas adhesivos, módulo de elasticidad y alta estética.<sup>(19)</sup> Lamas et al. (2014) en un reporte caso clínico identificaron que los postes de fibra de vidrio carecen de seguir la morfología interna del conducto radicular, lo que trae como consecuencias un mayor uso de agente cementante y posterior riesgo en formación de burbujas o vacíos que pueden afectar la retención y estabilidad del poste, por ello se recomienda la técnica de poste anatómico en tratamientos de odontopediatría.<sup>(22)</sup>

### III. BIBLIOGRAFÍA

- Jara J, Ventura A, De la Cruz G, Perona G.** Herramientas actuales para el diagnóstico, manejo y control de la caries dental. *Rev Científica Odontológica.* 2019;7(2):86-96.
- Gimenez T, Piovesan C, Braga M, Raggio D, Deery C, Ricketts D, et al.** Visual Inspection for Caries Detection: A Systematic Review and Meta-analysis. *J Dent Res.* 2015;94(7):895-904.
- Kadkhodaei F, Mehran M, Haghgoo R, Zareiyan M.** Fracture resistance of three post types in the restoration of anterior primary teeth. *Open Dent J.* 2020;14(1):375-83.
- Smail V, Glennly A, Courson F, Durieux P, Muller M.** Pulp treatment for extensive decay in primary teeth. *Cochrane Database Syst Rev.* 2018;5(1):1-18.
- Nihal K, Tunahan K, Soner C, Cankat K.** Evaluation of the effect of different post materials and adhesive systems on the bonding strength of short-post technique for primary teeth. *Int J Paediatr Dent.* 2018;28(2):239-48.
- Cuevas C, García A, Macedo M, Chávez J, Ramírez K.** Postes biológicos en odontopediatría. *Rev Tamé.* 2018;6(20):800-3.
- Mahajan N, Bansal S, Goyal P, Chawla R.** Esthetic rehabilitation of severely mutilated primary incisors by using glass impregnated post: A case report. *Pediatr Dent J.* 2015;25(1):29-33.
- MINSA.** Guía de práctica clínica para la prevención, diagnóstico y tratamiento de la caries dental en niñas y niños: Guía técnica [Internet]. 2017 [citado 9 de octubre de 2020]. Disponible en: <https://www.gob.pe/institucion/minsa/informes-publicaciones/280858-guia-de-practica-clinica-para-la-prevencion-diagnostico-y-tratamiento-de-la-caries-dental-en-ninas-y-ninos-guia-tecnica>

- Baghalian A, Ranjpour M, Hooshmand T, Herman N, Ebrahimi A.** Comparison of fracture resistance in post restorations in primary maxillary incisors. *Eur J Paediatr Dent.* 2014;15(1):313-6.
- Ibrahim S, Nourallah A.** Clinical and radiographic comparative study to evaluate the efficacy of restoring destroyed primary incisors using two different techniques—A pilot study. *Clin Exp Dent Res.* 2020;6(5):537-43.
- Mehra M, Grover R, Pandit IK, Srivastava N, Gugnani N, Gupta M.** Management of grossly decayed primary anteriors using various intracanal post systems: A clinical study. *J Indian Soc Pedod Prev Dent.* 2016;34(3):199-203.
- Eshghi A, Kowsari-Isfahan R, Khoroushi M.** Evaluation of three restorative techniques for primary anterior teeth with extensive carious lesions: A 1-year clinical study. *J Dent Child.* 2013;80(2):80-7.
- Lamas C, Alvarado S, Pari R.** Poste anatómico preformado: caso clínico. *Odontol Sanmarquina.* 2009;12(1):33-5.
- Sawant A, Chunawalla Y, Morawala A, Kanchan N, Jain K, Talathi R.** Evaluation of Novel Glass Fiber-reinforced Composite Technique for Primary Anterior Teeth with Deep Carious Lesions: A 12-month Clinical Study. *Int J Clin Pediatr Dent.* 2017;10(2):126-30.
- Ravikumar D, Karthikeyan S, Subramanian E, Gurunathan D.** Effect of mechanical and chemical root surface treatment on the shear bond strength of intracanal post in primary anterior teeth: An in vitro study. *J Clin Diagn Res.* 2017;11(1):45-8.
- Vafaei A, Ranjkesh B, Lovschall H, Erfanparast L, Jafarabadi M, Oskouei S, et al.** Survival of Composite Resin Restorations of severely Decayed Primary Anterior Teeth retained by Glass Fiber Posts or Reversed-orientated Metal Posts. *Int J Clin Pediatr Dent.* 2016;9(2):109-13.

- Nilavarasan N, Hemalatha R, Rajendran V, Hariharan V.** Comparison of compressive strength among three different intracanal post materials in primary anterior teeth: An in vitro study. *Eur J Dent.* 2016;10(4):1-5.
- Pignata S, Vola J, Buchtik N.** Técnica del Poste Anatómico (Grandini): Caso clínico. *Odontoestomatología.* 2012;14(19):4-13.
- Sancho I, Cárdenas C.** Espigos de fibra de vidrio en el tratamiento rehabilitador de dientes deciduos tratados con pulpectomía. Reporte de caso. *Rev Odontol Pediátrica.* 2019;18(1):32-40.
- Tomairo M.** Tratamiento odontológico integral con postes de fibra de vidrio y coronas de resina compuesta en infantes [Internet]. [Lima-Perú]: Universidad Nacional Mayor de San Marcos; 2017 [citado 6 de octubre de 2020]. Disponible en: <https://cybertesis.unmsm.edu.pe/handle/20.500.12672/6163>
- Espinoza A.** Comparación de microfiltración entre el cemento resinoso de espigos de fibra estándar y espigos de fibra anatomizados [Internet]. Universidad Nacional Mayor de San Marcos; 2015 [citado 15 de octubre de 2020]. Disponible en: <https://cybertesis.unmsm.edu.pe/handle/20.500.12672/4582>
- Lamas C, Bobadilla C, Angulo G.** El poste anatómico en la reconstrucción \* de piezas dentarias anteriores. *Rev KIRU.* 2014;5(2):209-32.
- Moradas M.** Reconstrucción del diente endodonciado con postes colados o espigas de fibra: revisión bibliográfica. *Av Odontoestomatol.* 2016;32(6):317-21.
- Quintana M, Castilla M, Matta C.** Resistencia a la fractura frente a carga estática transversal en piezas dentarias restauradas con espigo-muñón colado, postes de fibra de carbono y de aleación de titanio. *Rev Estomatológica Hered.* 2014;15(1):24-9.

- Rama S, Rao K, Krishnamurthy K, Naik B, Shetty K, Sarvepalli S.** Evaluation of the flexural strength of carbon, quartz, and glass fiber-based posts. *Saudi Endod J.* 2014;4(3):109-14.
- Nandini V, Venkatesh V.** Current concepts in the restoration of endodontically treated teeth. *J Indian Prosthodont Soc.* 2006;6(2):63-7.
- Paz M, Quenta U.** Postes Intrarradiculares. *Rev Actual Clínica Investiga.* 2012;22(1):1-5.
- Calabria H.** Postes prefabricados de fibra: Consideraciones para su uso clínico. *Odontoestomatología.* 2010;12(16):4-22.
- Cedillo V, Cedillo F.** Restauración postendodóncica, técnica con postes accesorios de fibra de vidrio. *Rev Asoc Dent Mex.* 2017;74(2):79-89.
- Bravo A, Villarreal M, Veintimilla V.** Algunas consideraciones acerca de los pernos de fibra de vidrio. *Polo Conoc Rev Científico - Prof.* 2018;3(12):3-13.
- Calderón M.** Rehabilitación Oral: Alternativas de tratamiento en dientes deciduos con terapia pulpar [Internet]. [Lima-Perú]: Universidad Nacional Mayor de San Marcos; 2010 [citado 1 de noviembre de 2020]. Disponible en:  
<https://docplayer.es/16712974-Universidad-nacional-mayor-de-san-marcos-rehabilitacion-oral-alternativas-de-tratamiento-en-dientes-deciduos-con-terapia-pulpar.html>
- Chipana C.** Rehabilitación de dientes anteriores temporales con coronas de celuloide [Internet]. [Lima-Perú]: Universidad Científica del Sur; 2014 [citado 1 de noviembre de 2020]. Disponible en:  
<https://repositorio.cientifica.edu.pe/handle/UCS/119>
- Quader S, Alam M, Bashar A, Gafur A, Mansur M.** Compressive Strength, Fluoride Release and Recharge of Giomer. *Update Dent Coll J.* 2012;2(2):28-37.

**Figuroa E.** Comparación in vitro de la fuerza de adhesión de postes de fibra de vidrio tratados con silano en distintos tiempos de evaporación del solvente [Internet]. [Lima-Perú]: Universidad Peruana de Ciencias Aplicadas; 2016 [citado 1 de noviembre de 2020]. Disponible en:  
<https://repositorioacademico.upc.edu.pe/handle/10757/619053>

**Matinlinna J, Lung C, Tsoi J.** Silane adhesion mechanism in dental applications and surface treatments: A review. *Dent Mater Off Publ Acad Dent Mater.* 2018;34(1):13-28.

**Aldaz E. Influencia** del silano en la resistencia a la tracción de cerómeros cementados con cemento de resina dual, estudio in vitro [Internet]. [Ecuador]: Universidad Central del Ecuador; 2019 [citado 1 de noviembre de 2020]. Disponible en:  
<http://www.dspace.uce.edu.ec/handle/25000/19565>

**Wave Flow Composite Fluido** [Internet]. DentalCost. [citado 1 de noviembre de 2020]. Disponible en: <http://www.dentalcost.es/composites-fluidos/1397-wave-flow-composite-fluido-jeringa-1gr-sdi.html>



## **ANEXOS**

**Anexo 1. Consentimiento informado con fines académicos**


Anexo ....: Consentimiento informado

**"REHABILITACIÓN POST PULPECTOMIA DE DIENTE DECIDUO MEDIANTE  
POSTE DE FIBRA DE VIDRIO ANATOMIZADO-LIMA 2019"**

Yo, Martha Huillcaya Mendoza identificada con DNI  
N° 71423122 en pleno uso de mis facultades mentales, consciente de mis  
actos y bajo mi absoluta responsabilidad **MANIFIESTO VOLUNTARIAMENTE** lo  
siguiente :

Que soy madre/padre/apoderado del(a) menor  
SARAIETH X. RAMIREZ HUILLCAYA y que la Cirujano Dentista  
URSULA V. HERRERA SOTELO con COP N° 12787 me ha  
informado de forma confidencial, respetuosa y comprensible el trabajo de  
investigación que esta realizando y la necesidad de realizar dicho tratamiento en el  
menor a mi cargo.

**DOY MI CONSENTIMIENTO** al personal de salud para que realice el  
procedimiento antes mencionado, autorizo también la documentación gráfica, así  
como publicación de las fotos de manera anónima en medios informativos de la  
especialidad y que en opinión del personal de salud pudiesen considerarse  
necesarios. Si tuviera alguna duda me comunicare con el cirujano dentista Ursula  
Herrera Sotelo al teléfono móvil 954747947

  
.....  
MADRE/PADRE/APODERADO  
N° DNI 71423122

  
.....  
INSTITUTO NACIONAL DE SALUD DEL NIÑO  
EDUCACIÓN ESPECIAL Y SALUD BUCALE  
DR. LUIS RODRIGUEZ  
GRUPO ORTODONTIA  
TESTIGO  
N° DNI 07665347

Anexo 2. Consentimiento informado para el tratamiento

CONSENTIMIENTO INFORMADO  
PARA TRATAMIENTOS ODONTOLÓGICOS EN EL NIÑO O NIÑA

Yo, MARLUO GUILLERMO MENDOZA autorizo al  
Cirujano Dentista URSULA HERRERA SOTO con registro profesional  
COP. 12787 a realizar a mi menor hijo (a) tratamiento odontológico según el  
diagnóstico realizado Después de un estudio de ortodon-  
cia con resaca en P262 con tratamiento de cordado  
El tratamiento consistirá en: Rehabilitación con parte de  
Flecha de Vidrio Buntelux - resaca funcional  
de maxilar por espacio grande maliz de diente

Los beneficios de la atención son: restituir la salud bucal integralmente restableciendo la función masticatoria, mejorando su nutrición, autoestima y calidad de vida; generando condiciones para su desarrollo.

Las atenciones preventivas y recuperativas ofrecidas mediante este plan serán brindadas sólo a aquellos pacientes que cuenten con la autorización de sus padres o tutores.

Existe la posibilidad de revocar este consentimiento en cualquier momento del tratamiento, y asumo las consecuencias de cualquier naturaleza que de ello puedan derivarse.

He comprendido las explicaciones que se me han facilitado en un lenguaje claro y sencillo, y el facultativo que me ha atendido me ha permitido realizar todas las observaciones aclarando todas las dudas planteadas. Me comprometo a seguir todas las indicaciones y recomendaciones que se realicen por el tratamiento que por este medio acepto.


Habiéndome aclarado dudas y preguntas sobre los procedimientos, AUTORIZO a iniciar el mismo.

Lima, 22 de Abril 2019

MINISTERIO DE SALUD  
Dirección Regional de Salud Bucal y Odontología  
U. B. 046 Red de Salud Bucal Tarma - Amaru  
Ursula Herrera Soto  
URSULA HERRERA SOTO  
CIRUJANO DENTISTA  
C.O.P. 12787

[Firma]  
MADRE/PADRE/APODERADO  
N° DNI 71423122

### Anexo 3. Consentimiento informado para la sedación consciente

 **Hospital Nacional Dos de Mayo**

**DEPARTAMENTO DE ODONTOLOGIA  
SERVICIO DE ODONTOPEDIATRIA**

**CONSENTIMIENTO INFORMADO DE SEDACION CONSCIENTE**

Yo, Martha Huillcays Mendoza padre/madre o tutor legal; Edad 23  
DNI 71423127 con domicilio Av. Humberto 1341. Mediante la presente autorizo al profesional odontólogo del Servicio de Odontopediatría del Hospital Dos de Mayo, a realizar los tratamientos dentales necesarios bajo sedación consciente por vía oral con Midazolam en mi menor hijo(a) Suaneth Ximena Escobar de 4.5 años de edad; con Historia Clínica N° 7462310.

He sido debidamente informado por el Dr. \_\_\_\_\_ entendiendo que a mi niño(a) fue imposible atenderlo con técnicas no farmacológicas debido a su falta de cooperación con el tratamiento y el procedimiento por lo cual debe ser atendido bajo sedación consciente con Midazolam.

Se me ha entregado la receta del medicamento correspondiente.


Así mismo he sido informado de las siguientes normas a seguir:


**INDICACIONES ANTES DE LA SEDACION**

1. Venir en ayunas desde la noche anterior.
2. Estar sano, avise si hay algún cambio en la salud de su hijo/a.
3. Venir acompañada de otra persona adulta
4. Traer un frugos y vaso.

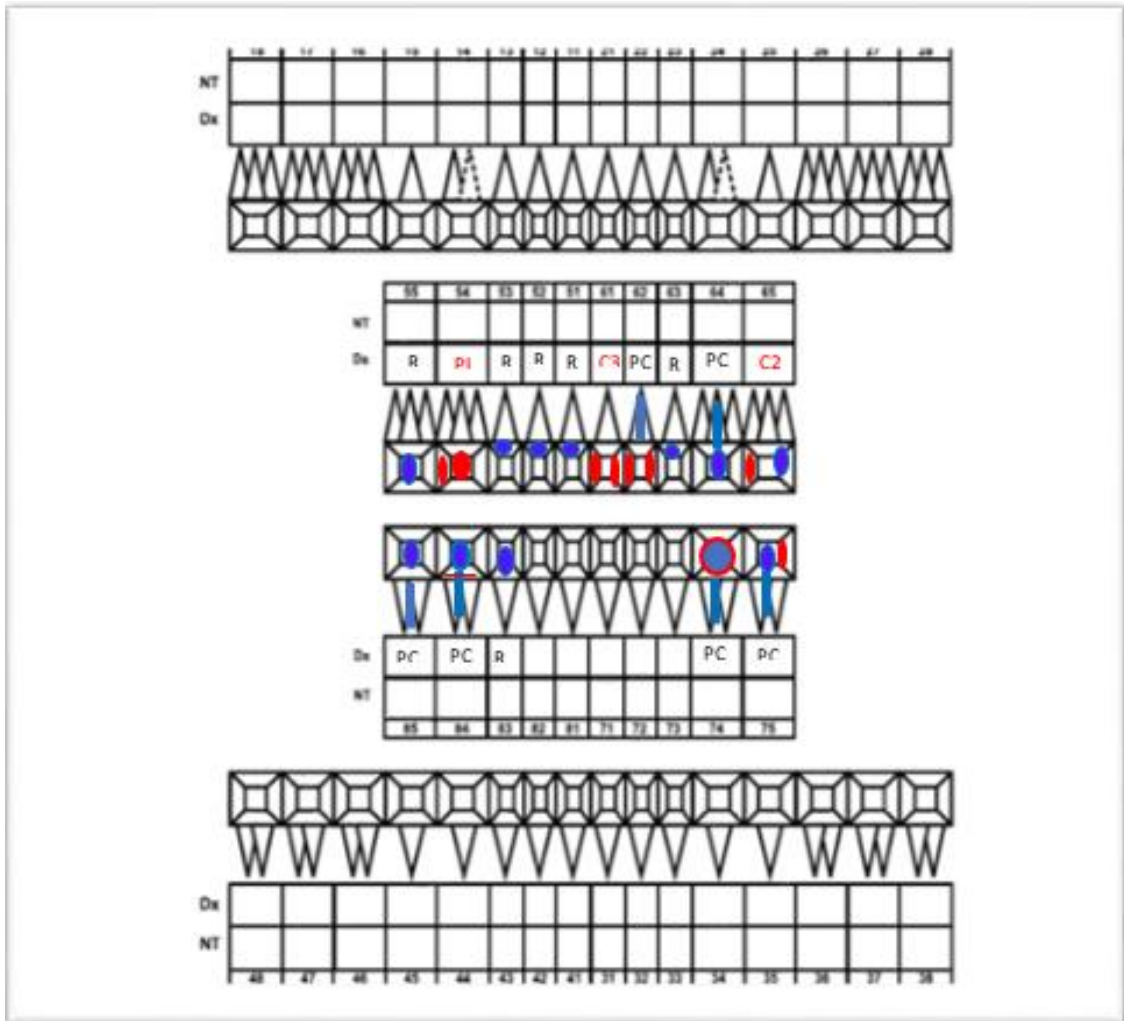
**INDICACIONES DESPUES DE LA SEDACION**

1. El niño debe regresar acompañado.
2. La supervisión por un adulto es necesaria por 6-8 horas.
3. Puede tomar líquidos después de la intervención.
4. Dieta blanda 2 horas después de la sedación.
5. Los síntomas que su hijo/a puede experimentar luego de la consulta odontológica realizada con sedación son los siguientes:
  - Cansancio, borrachera, sueño.
  - Desvanecimiento y falta de coordinación.
  - La/el niño/a puede tomarse caprichoso/a e irritable especialmente si se siente cansada/o y rehúsa tomar una siesta.
6. La mayoría de los niños toman una siesta al llegar a casa. Su niña/o debe dormir de costado, vigile que pueda respirar sin dificultad.
7. No permita que su hijo/a comience una actividad física (correr, saltar, escalar, salir a jugar, etc.), de 4-6 horas.
8. **Su hijo sentirá ganas de jugar y morderse los labios, lengua y carrillo porque tiene la boca dormida por la anestesia local que se le aplicó durante el tratamiento, no permita que esto suceda, obsérvelo cuidadosamente hasta que el efecto del anestésico haya desaparecido.**
9. Control a los 7 días.

Firma: del paciente o representante legal 


 Nombre: Martha Huillcays Mendoza  
DNI : 71423127  
Lima, 09 de enero del 2019

### Anexo 4. Odontograma



OBSERVACIONES: Desprendimiento de restauración a nivel de pieza dental 62 la cual presenta tratamiento de conductos.

Anexo 5. Historia Clínica Odontológica



*Hospital Nacional  
"Dr. de Mayo"*

### FICHA CLÍNICA ODONTOLÓGICA

CENTRO ASISTENCIAL		LOCALIDAD		N° H.C.	
APELLIDO PATERNO		APELLIDO MATERNO		NOMBRES	
12 AMÍQUEZ		LUCILLA D		S N O M I L E T A	
FECHA 1° EXAMEN	OCCUPACIÓN	LUGAR DE NACIMIENTO	SEXO	EDAD	FECHA DE NACIMIENTO
22/09/17	Estudiante	LMD	F	15	02/08/19

**ANAMNESIS**

MOTIVO CONSULTA: "Solo cayó la izquierda y tiene un diente flojo"

ANTECEDENTES PERSONALES: Nació en las Cuevas por vía asfáltica, con parto 3kg. Crecimiento con leche de pecho. Delimitó a los 10,2, 10,5 y 10,8 años.

ANTECEDENTES ODONTOLÓGICOS: Tratamiento preventivo conducto Frankel al inicio. Fue mal-ocluido por 2 años en la edad prepubertaria y 2 años en la adolescencia.

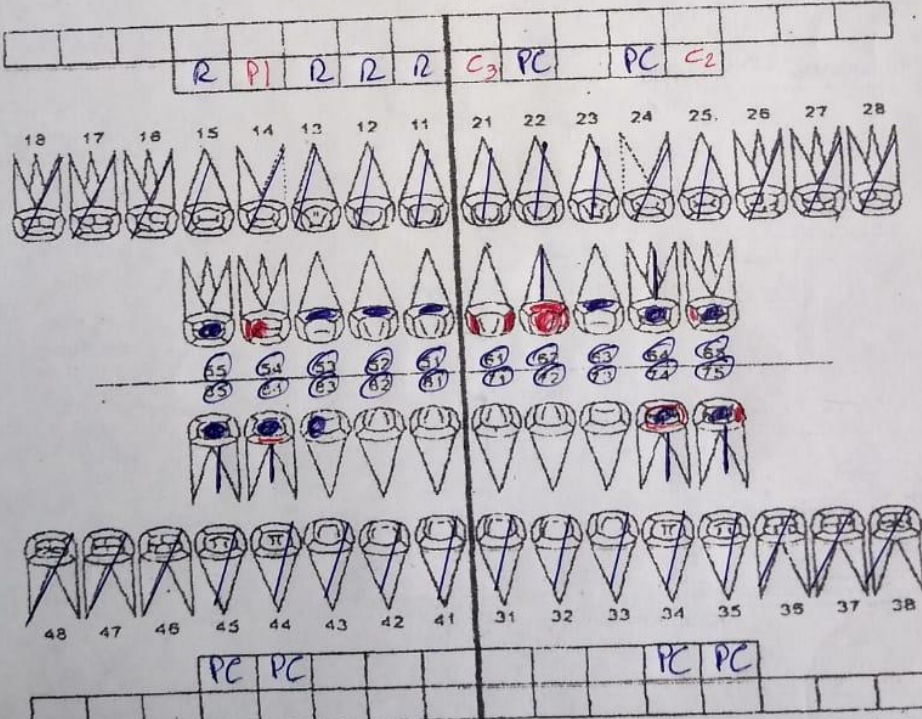
ANTECEDENTES FAMILIARES: Tira bucal superior y inferior.

¿Ha tenido alguna complicación por anestesia?	SI	NO	NO SABE	OBSERVACIONES: - NO tiene frenillo - Lesión de pulpa.
¿Es alérgico a algún medicamento?	<input type="checkbox"/>	<input checked="" type="checkbox"/>	<input type="checkbox"/>	
¿Es usted propenso a hemorragias?	<input type="checkbox"/>	<input checked="" type="checkbox"/>	<input type="checkbox"/>	

**EXAMEN CLÍNICO**

EX. EXTRA ORAL	N	P	OBSERVACIONES	EX. INTRA ORAL	N	P	OBSERVACIONES	N	P	OBSERVACIONES
Cara				Labios						
Cuello				Carrillos			DAE			
Piel			DAE	Fondo surco vest.						DAE
Ganglios				Encla						
ATM				Zona retromolar						
				Glandulas salivales						

**ODONTOGRAMA**



The radiograph shows a panoramic view of the teeth. The upper arch (right side) is labeled with 18, 17, 16, 15, 14, 13, 12, 11, 21, 22, 23, 24, 25, 26, 27, 28. The lower arch (left side) is labeled with 48, 47, 46, 45, 44, 43, 42, 41, 31, 32, 33, 34, 35, 36, 37, 38. There are handwritten labels 'R', 'P', 'C', 'PC' above and below the teeth, indicating specific findings or treatments. The teeth 14, 15, 16, 17, 24, 25, 26, 27, 34, 35, 36, 37, 44, 45, 46, 47, 48 are marked with 'R'. Teeth 13, 14, 15, 16, 24, 25, 26, 27, 34, 35, 36, 37, 44, 45, 46, 47, 48 are marked with 'P'. Teeth 13, 14, 15, 16, 24, 25, 26, 27, 34, 35, 36, 37, 44, 45, 46, 47, 48 are marked with 'C'. Teeth 13, 14, 15, 16, 24, 25, 26, 27, 34, 35, 36, 37, 44, 45, 46, 47, 48 are marked with 'PC'.





Anexo 6. Historia clínica del control del paciente

**HOJA DE CONTINUACIÓN  
SERVICIO DE ODONTOLÓGIA**

REGULACIONES DEL HOSPITAL

1ª Las órdenes son discontinuas automáticamente después de 48 horas  
2ª Esta orden debe ir acompañado de la firma del Médico

USAR TINTA BICOLOR

FECHA	HORA	
28/01/19	9 am	A = exico de esmalte (K020) H = Restauración pte s.3 (K020) P/C = Operativa / S.3. 
29/04/19	7:00 am	Dx: caries de dentina Tto: colocación de Perno de fibra de vidrio + corona de cerámica P/C: control 
6/05/19	7:00 -	Dx: Caries de dentina Tto: Control, corona P2 62 - prótesis - P/tejas Baring 
13/05/19	9:30 -	Diagnóstico: Pulpitis 54 Tratamiento: Pulperforma N1 P2 54 alivato + formero Restauración con resina 54 

Anexo 7. Historia clínica de alta del paciente

REGULACIONES DEL HOSPITAL		USAR TINTA BICOLOR	
FECHA	HORA	<p>1º Las ordenes son descontinuadas automaticamente despues de 48 horas 2º Cada orden debe ir acompañado de la firma del Medico</p>	
21/03/19	9:00	<p>Diagnostico: Caries del 12 P2 61 tratamiento: Carrea de Colubide P2 61 Aplicación Fluor Varieg 234</p>	
21/03/19	9:30 am	<p>Diagnostico: pieza 74 con tratamientos de conductos, resina con restauración estético con Filboron. tratamiento: restauración con resina Fotopolimerizable P2 74 4ª aplicación Fluor Varieg Pain en DDO Se debe ir de control en 15 días, después recibir el control el mes.</p>	



## Anexo 8. Protocolo de atención clínica odontológica

### CORONA DE ACETATO

La realización de coronas protésicas o carillas de resina compuestas es una alternativa que se utiliza habitualmente cuando hay la necesidad de restablecer la anatomía y el color de los dientes anteriores. La técnica de matriz de acetato facilita la técnica de reproducción anatómica durante la restauración de una pieza dentaria, que se puede realizar incluso por profesionales que no tengan mucha experiencia. El restablecimiento de la salud dental brinda un regreso armonioso de la sonrisa que se pierde por manchas extrínsecas o intrínsecas, por caries, traumatismo o después de tratamiento de conductos.

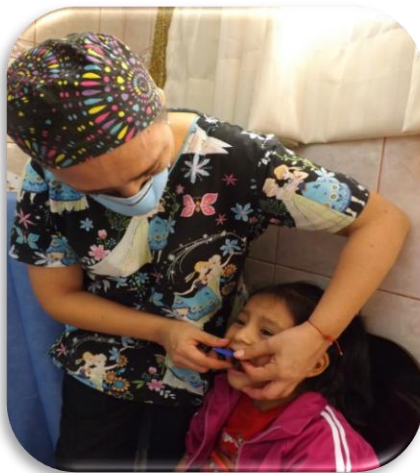#### Indicaciones:

Este tratamiento está indicado en los casos donde se ha afectado las dos terceras partes de la estructura dental, ya sea en color, forma o textura que sean imposibles de recuperar por medio de restauraciones convencionales. Los factores que se deben tener en cuenta para la colocación de restauraciones con matriz de acetato son:


- Revisar la carga oclusal que recibe la pieza dentaria afectada
- Cantidad y calidad de la estructura dentaria remanente
- El grado de limpieza del paciente

Una limitación para el uso de esta técnica es la necesidad de enviarlo al laboratorio para hacer la matriz al vacío, pero los resultados obtenidos con esta técnica son muy satisfactorios ya que se puede devolver los detalles anatómicos de la pieza dentaria, aunque eso dependerá muchas veces de la habilidad del profesional.

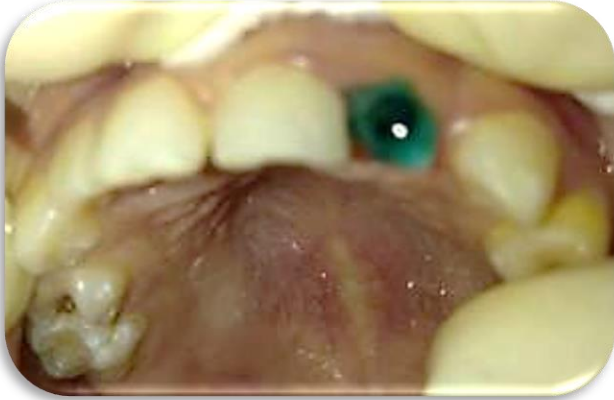#### TECNICA EMPLEADA



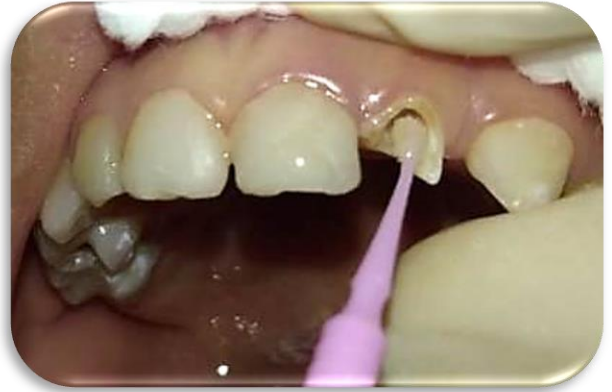Se toma una impresión de la zona a restaurar



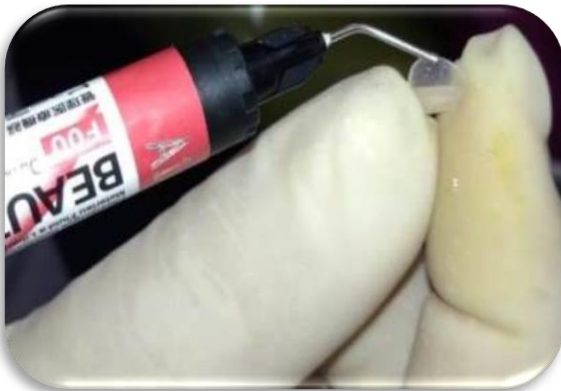Se lleva el modelo al laboratorio para la confección de la matriz de acetato que se hace al vacío



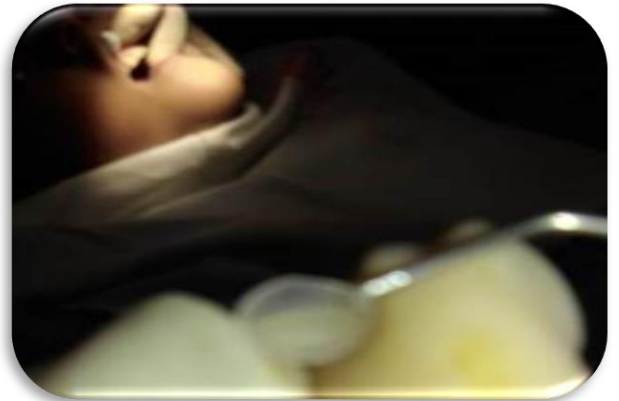Se aplica gel de ácido fosfórico al 37 % por 30 segundos



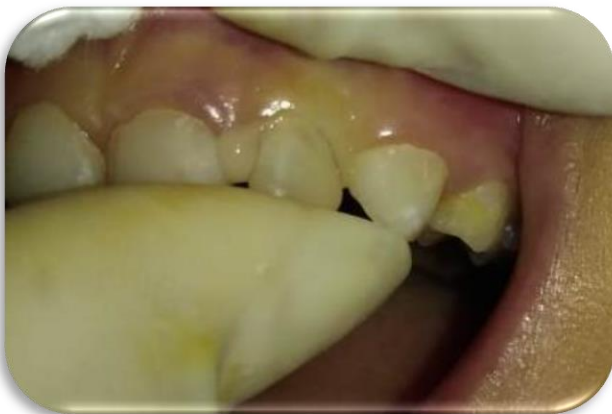Se aplica adhesivo fotocurando por 20 segundos fotocurar por 40 segundos



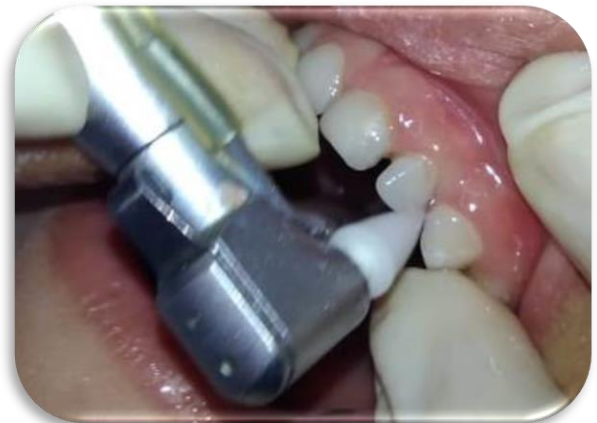Cargar la Corona de acetato con Giomero



Cargar de manera uniforme para evitar burbujas



Adaptación de la corona y eliminación de excesos



Acabado y pulido final con One Gloss de Shofu