

UNIVERSIDAD NACIONAL DANIEL ALCIDES CARRIÓN

ESCUELA DE POSGRADO



TRABAJO ACADÉMICO

**Efectividad de rejilla palatina en mordida abierta y hábito de succión
digital, centro de salud Los Olivos DEPRO – Lima 2018 – 2019**

**Para optar el título de Especialista en:
Odontopediatría**

Autora: C.D. Carolina ESTRADA GARCÍA

Asesor: Mg. Rodolfo Carlos CUEVAS MORENO

Cerro de Pasco – Perú – 2022

UNIVERSIDAD NACIONAL DANIEL ALCIDES CARRIÓN

ESCUELA DE POSGRADO



TRABAJO ACADÉMICO

**Efectividad de rejilla palatina en mordida abierta y hábito de succión
digital, centro de salud Los Olivos DEPRO – Lima 2018 - 2019**

Sustentado y aprobado ante los miembros del jurado:

Mg. Alejandro Alfredo NAVARRO MIRAVAL
PRESIDENTE

Mg. Ricardo Wagner CABEZAS NIEVES
MIEMBRO

Mg. Jackie Marcelina ANDAMAYO FLORES
MIEMBRO

RESUMEN

La Asociación Estomatológica de los Estados Unidos considera que el niño puede succionar el pulgar hasta que tenga 4 años sin dañar su cavidad oral, sin embargo, este hábito debe ser interrumpido, porque si continúa después que han erupcionado los dientes permanentes traer consecuencias de alteraciones de la oclusión. La dentición temporal es la base del desarrollo de la dentición permanente, que permite determinar el espacio y oclusión para los dientes permanentes, los hábitos de succión son factores que contribuyen al desarrollo de maloclusiones

Los hábitos bucales son la causa más frecuente de maloclusiones o deformaciones dentomaxilofaciales, se consideran como reacciones automáticas que se pueden manifestar en momentos de estrés, frustración, fatiga o aburrimiento. La mordida abierta anterior es considerada como una maloclusión con mayor deterioro estético y funcional, en general se puede definir como la falta de contacto de dientes opuestos. La mordida abierta anterior, el escenario más común, es relativamente prevalente entre los niños en la dentición primaria. Muchos autores han enfatizado que una mordida esquelética abierta debe ser tratada tempranamente, durante la dentición mixta, lo cual va permitir el desarrollo normal de la región dentoalveolar anterior.

Se ha propuesto el uso de una rejilla palatina como excelente opción de tratamiento, porque previene el pulgar o chupar el chupete, así como empujar la lengua. Se determinó clínicamente en base a la evidencia científica la efectividad de la rejilla palatina en pacientes con mordida abierta, por ello se concluye que todo odontopediatra debe tener la capacitación necesaria para identificar de manera oportuna los hábitos de succión digital y otros hábitos de succión no nutritivos, de manera que puedan tratarse precozmente y así se pueda evitar el desarrollo de la mordida abierta y otras maloclusiones.

Palabras Claves: Rejilla palatina, mordida abierta y hábito de succión

ABSTRACT

The Stomatological Association of the United States considers that the child can suck the thumb until he is 4 years old without damaging his oral cavity, however, this habit must be interrupted, because if it continues after the permanent teeth have erupted, it will bring consequences of alterations of the occlusion. The temporary dentition is the basis of the development of the permanent dentition, which allows determining the space and occlusion for the permanent teeth, sucking habits are factors that contribute to the development of malocclusions

Oral habits are the most frequent cause of malocclusions or dentomaxillofacial deformations, they are considered as automatic reactions that can manifest in moments of stress, frustration, fatigue or boredom. The anterior open bite is considered a malocclusion with greater aesthetic and functional deterioration, in general it can be defined as the lack of contact between the opposing teeth. Anterior open bite, the most common scenario, is relatively prevalent among children in the primary dentition. Many authors have emphasized that an open skeletal bite must be treated early, during the mixed dentition, which will allow the normal development of the anterior dentoalveolar region.

The use of a palatal grid has been proposed as an excellent treatment option, because it prevents thumb or pacifier sucking as well as tongue thrusting. Based on scientific evidence, the effectiveness of the palatal grid in patients with open bite was clinically determined, therefore it is concluded that all pediatric dentists should have the necessary training to identify digital sucking habits and other non-nutritive sucking habits in a timely manner, so that they can be treated early and thus the development of open bite and other malocclusions can be avoided.

Keywords: Palatal grid, open bite and sucking habit

INTRODUCCIÓN

Es necesario resaltar que una dentición decidua tiene gran relevancia en funciones, tales como, el desarrollo físico, nutricional, emocional y social del paciente odontológico pediátrico, por tal motivo es importante conocer los factores que pueden alterar su adecuado crecimiento y desarrollo, entre ellos podemos mencionar a los hábitos orales de succión no nutritiva, la cual no tiene carácter nutricional y puede ser succión de objetos como biberones, chupón, dedos, labio y lengua, que son generalmente ocasionados por una lactancia materna deficiente, falta de atención de los padres, fatiga, frustración o stress (1).

Mientras tanto, que los hábitos orales como el hábito de succión digital son comportamientos parafuncionales que pueden ser estereotipados en un determinado momento de la vida, pero su persistencia puede ocasionar el desarrollo de una maloclusión, este hábito de succión digital va obstaculizar el proceso de desarrollo normal de los dientes y de los procesos alveolares, especialmente en la región anterior, ocasionando maloclusiones, entre las más comunes en dentición temporal tenemos a la mordida abierta anterior, la cual se caracteriza por ser un fenómeno multifactorial cuya etiología juega un papel importante en el diagnóstico, esta anomalía está asociada a la herencia, patrones de crecimiento desfavorables, hábitos de succión prolongada, la postura incorrecta de la mandíbula, entre otras características clínicas que permiten realizar un diagnóstico diferencial entre una mordida abierta esquelética o dental (2).

La mordida abierta se caracteriza por la falta de superposición vertical de los incisivos superiores e inferiores, además puede hacer que el habla, deglución, masticación y estética se vean perjudicados. La mordida abierta puede ser dental o dentoalveolar, la primera es el resultado de un bloqueo mecánico del desarrollo vertical de los incisivos y el componente alveolar mientras que las relaciones esqueléticas son normales, a diferencia de la mordida abierta esquelética que está determinada por la

discrepancia esquelética vertical, incompetencia labial y convexidad del perfil (3).

Se han utilizado diversos tratamientos para corregir la mordida abierta, considerando tratamientos oportunos de ortodoncia y/o ortopedia en casos de mordida abierta esquelética (4). Varios autores han enfatizado en uso de la rejilla palatina, el regulador de función de Frankel 4 con entrenamiento de sellado de labios, cuna palatina con mentonera, bloques de mordida, ejercicios de masticación, extracciones, mesialización de dientes (5).

Por ello el presente ensayo busca determinar con respecto a lo observado la efectividad de rejilla palatina en mordida abierta y hábito de succión digital, motivo por el cual se efectuó una búsqueda bibliográfica de la evidencia científica actual en bases de datos como MedLine, Scopus, Cochrane Library, Lilacs y Scielo, entre los artículos considerados se encuentran aquellos que tengan una antigüedad no mayor a 6 años y/o que sean estudios con gran relevancia científica como revisión sistemática con o sin metanálisis, estudio clínico aleatorio, estudio de cohorte, estudios de caso-control y reporte de caso.

Finalmente, se presenta un caso clínico que se realizó en el Centro de Salud Los Olivos de Pro – Lima, durante el periodo 2018 -2019, la recolección de datos se efectuó mediante la historia clínica, registro de fotografías de protocolo de del tratamiento con rejilla palatina en pacientes con mordida abierta y hábito de succión digital de paciente odontopediátrico. Por último, se presentan las conclusiones a la que llega la autora respecto a lo observado.

ÍNDICE

RESUMEN

ABSTRACT

INTRODUCCIÓN

ÍNDICE

I. DATOS GENERALES

a. Título del ensayo académico:	1
b. Línea de investigación	1
c. Presentado por	1
d. Fecha de inicio y Término.....	1

II. TEMA DE INVESTIGACIÓN

a. Identificación del tema.....	2
b. Delimitación del tema	2
c. Recolección de datos	3
d. Planteamiento del problema de investigación.....	4
e. Objetivos.....	5
f. Esquema del tema	6
g. Desarrollo y argumentación.....	22
h. Conclusiones	36

REFERENCIAS BIBLIOGRÁFICAS

ANEXOS

I. DATOS GENERALES

a. Título del ensayo académico:

“Efectividad de rejilla palatina en mordida abierta y hábito de succión digital, Centro de Salud Los Olivos de Pro – Lima 2018 -2019”

b. Línea de investigación

Línea: Salud pública.

Sub línea: Salud bucal preventiva.

Evaluación del desarrollo del niño.

c. Presentado por

C.D. Carolina Estrada García

d. Fecha de inicio y Término

Fecha de inicio y término: abril 2018 - junio 2019

II. TEMA DE INVESTIGACIÓN

a. Identificación del tema

La mordida abierta es relativamente más prevalente en los niños de dentición decidua, en términos generales la mordida abierta se puede definir como la falta de contacto de dientes opuestos, impactando su calidad de vida y produciendo alteraciones en el habla. Durante el periodo de la dentición decidua, la mordida abierta anterior se ha asociado con factores etiológicos ambientales como hábitos de succión no nutritivos y empuje de la lengua (6).

El hábito de succión no nutritiva es de relevancia en temas referentes a pacientes pediátricos tanto para los padres como para los profesionales de la salud, las técnicas para detener este hábito son importantes y dependen de la gravedad y el posible impacto del comportamiento, los efectos secundarios pueden ser mínimos y también podrían traer consecuencias más perjudiciales como problemas de mordida, alteraciones fisiológicas y ausencia de estética en pacientes pediátricos (7).

En consecuencia, el presente ensayo pretende realizar una búsqueda de evidencia científica para así dar a conocer a los odontopediatras diversas opciones de tratamiento para mordida abierta. A lo largo de tiempo se han propuesto varios enfoques de tratamiento como lo son, rejilla palatina, bloques de mordida, ejercicios de masticación, extracciones, mesialización de dientes y aparatología que ayude a prevenir los hábitos de succión persistentes o empujar la lengua con el fin de promover un desarrollo normal del sector anterior esquelético y dentario (8).

b. Delimitación del tema

De acuerdo, con la OMS de la Salud la alta prevalencia de maloclusiones ocupa el tercer lugar en patologías bucodentales, por tanto, la Organización Panamericana de la Salud informa que la incidencia de maloclusiones en

Latinoamérica está cerca al 80% y que en nuestro país Perú, también se observa la prevalencia de maloclusión en tercer lugar; de manera que sea uno de los principales motivos de consulta odontológica (9).

Los hábitos no fisiológicos como el hábito de succión digital se desarrollan en la infancia, siendo este un factor etiológico que trae consecuencia a la mayoría de maloclusiones como mordida abierta, la cual puede definirse como la ausencia de contacto de los dientes anteriores del maxilar con el antagonista. En consecuencia, el diagnóstico y tratamiento oportuno constituye un verdadero desafío para el odontopediatra. Numerosas opciones de tratamiento se utilizan actualmente para mordida abierta anterior, estas varían desde la conformación del comportamiento no invasivo hasta rejilla palatina, bloques de mordida, extracciones, mesialización de dientes, intervenciones ortodónticas y quirúrgicas (10).

El presente caso clínico se desarrolló en el Centro de Salud Los Olivos de Pro ubicado en el departamento de Lima, Perú, durante el periodo de abril 2018 - junio 2019. El paciente pediátrico fue sometido a un tratamiento con rejilla palatina para tratar el hábito de succión digital y la mordida abierta.

c. Recolección de datos

Se realizó una búsqueda bibliográfica de artículos científicos para el desarrollo del presente Ensayo en las bases de datos MedLine, Scopus, Cochrane Library, Lilacs y Scielo, entre los criterios de inclusión se encuentran artículos que tengan una antigüedad no mayor a 6 años y/o que sean estudios con gran evidencia científica como revisión sistemática con o sin metanálisis, estudio clínico aleatorio, estudio de cohorte, estudios de caso-control y reporte de caso. Para desarrollar la estrategia de búsqueda se utilizaron términos MeSh, entre los términos usados tenemos para efectividad (effectiveness), para rejilla palatina (palatal trap OR palatal crib), para mordida abierta (open bite OR bite,

open), para hábito de succión digital (digital suction OR sucking habits), para paciente niños (Child OR children) y para tratamiento temprano (early treatment).

Respecto al caso clínico se realizó en el Centro de Salud Los Olivos de Pro – Lima, durante el periodo 2018 -2019. La recolección de datos se efectuó mediante la historia clínica, registro de fotografías de protocolo de del tratamiento con rejillapalatina en pacientes con mordida abierta y hábito de succión digital de paciente odontopediátrico, previo tratamiento clínico el apoderado autorizó la atención del paciente menor de edad mediante el consentimiento informado.

d. Planteamiento del problema de investigación

Según la Organización Mundial de la Salud la prevalencia de las maloclusiones ocupa el tercer lugar en patologías bucales, entre los factores más resaltantes de las anomalías dentomaxilares se puede mencionar a los malos hábitos como succión digital, respiración bucal y la deglución atípica.⁽⁹⁾ La Organización Panamericana de la Salud menciona, que en Latinoamérica la incidencia de maloclusiones es de casi 80% en los habitantes, por consiguiente es uno de los principales motivos de consulta odontológica (11). Los hábitos orales son comportamientos parafuncionales que pueden ser normales en un determinado momento de la vida, pero su persistencia puede traer consecuencias como el desarrollo de una maloclusión (12). Así mismo, la mordida abierta anterior es una alteración de la maloclusión caracterizada por una deficiencia en la superposición vertical normal entre los bordes incisales antagonistas cuando los dientes anteriores están en oclusión, su etiología implica la interacción de factores ambientales, como hábitos de succión prolongados, respiración bucal, empuje de la lengua y alteraciones en la erupción de la erupción. Encontramos dos formas de succión, la nutritiva y la no nutritiva, esta última está relacionada con el uso de chupón o succión digital, se caracteriza por posicionar el dedo

pulgar u otros dedos dentro de la boca varias veces durante el día y noche, ejerciendouna presión definida al succionar (8).

Algunas mordidas abiertas con menor complejidad pueden tratarse espontáneamente durante la transición de la dentición mixta a la dentición permanente, sin embargo, otros casos requieren tratamientos como la extracción de piezas dentales permanentes, tratamientos conductuales para modificar el comportamiento, aparatos ortodónticos fijos o removibles, cirugía ortognática y/o terapia miofuncional (4). Al evidenciar la escasez de conocimientos respecto al protocolo de deltratamiento con rejilla palatina en mordida abierta y hábito de succión digital de paciente odontopediátrico se realiza la presente investigación.

e. Objetivos

Objetivo general

Determinar en base a la evidencia científica la efectividad de la rejilla palatina en mordida abierta y hábito de succión digital en el Centro de Salud Los Olivos de Pro – Lima, durante el periodo 2018 -2019.

Objetivos específicos

- Describir en base a la evidencia científica el protocolo del tratamiento con rejilla palatina en pacientes con mordida abierta y hábito de succión digital.
- Determinar clínicamente en base a la evidencia científica la efectividad de la rejilla palatina en pacientes con mordida abierta.
- Determinar clínicamente en base a la evidencia científica la efectividad de la rejilla palatina en pacientes con hábito de succión digital.
- Presentar un caso clínico respecto al protocolo de del tratamiento

con rejilla palatina en mordida abierta y hábito de succión digital de paciente odontopediátrico atendido en el Centro de Salud Los Olivos de Pro – Lima, durante el periodo 2018 -2019.

f. Esquema del tema

Antecedentes

Antecedentes Internacionales

Brignardell (13), en un estudio titulado “El tratamiento de la mordida abierta anterior con rejilla palatina fija en niños de 8 a 10 años probablemente resulte en una mejora importante en la calidad de vida relacionada con la salud bucal”. Los investigadores realizaron un ensayo clínico (ECA) para evaluar los efectos del tratamiento mordida abierta (AOB) en la calidad de vida y salud oral de pacientes pediátricos, los investigadores inscribieron a 80 niños que tenían AOB causada por succión nonutritiva hábitos y les asignó para recibir una rejilla palatina fijao sin tratamiento, la duración del tratamiento fue de 13 meses; antes del tratamiento, no hubo diferencias entre los grupos en los indicadores de percepción general, así como en cualquiera de los dominios relacionados. En los resultados se observó que los niños que recibieron el tratamiento, experimentaron una mejora en la calidad de vida y salud oral, comparados con aquellos que no experimentaron un empeoramiento en la calidadde vida y salud oral durante un período de 12 meses; después de 12 meses, los niños que recibieron tratamiento, donde percibieron su salud bucal y bienestar general tuvo un impacto menos negativo que aquellos que no recibió tratamiento.

Chung I, Muñoz L, et al. (12), en una revisión sistemática realizada en España titulada “Relación entre mordida abierta y hábito de succión digital”, el objetivo fue analizar la relación entremordida abierta, de igual modo, el hábito de succión digital en pacientes pediátricos, también como la incidencia y protocolos de tratamientos. En la metodología se desarrolló una revisión sistemática en bases de datos como, PubMed, Scielo y google académico. En los resultados

obtenidos por los investigadores se puede observar que solo 43 artículos se consideraron clínicamente relevantes, luego se clasificaron en 4 categorías, de los cuales 9 corresponden a precisión y fiabilidad, 17 referente a sinopsis, 23 respecto a prevalencia y 28 artículos correspondieron a aplicaciones clínicas. Se concluye que es importante destacar la importancia de la prevención y el tratamiento precoz de la disrupción del hábito a través de un abordaje multidisciplinario para evitar complicaciones y maloclusiones en un futuro.

Moshabab (14), investigación titulada “Mordida abierta anterior tratada con terapia miofuncional y rejilla palatina”, el objetivo de este informe de caso fue demostrar los efectos de la combinación de los tratamientos con rejilla palatina y terapia miofuncional en un niños con mordida abierta anterior, debido al hábito de succión digital y posición de lengua anterior y baja. En los resultados el autor observó una corrección exitosa de la mordida abierta anterior, se logró una sobremordida horizontal y vertical adecuada después de 7 meses de tratamiento. Se concluye que la rejilla palatina y la terapia miofuncional fue eficaz en el tratamiento de la mordida abierta anterior debido al hábito de succión digital y posición anterior y baja de la lengua. Además, la terapia miofuncional proporcionó un mejor control de la posición de la lengua y mejor estabilidad de corrección de mordida.

Caprioglio et al. (4), en un estudio realizado en Italia titulado “Etiología y opciones de tratamiento de la mordida abierta anterior en pacientes en crecimiento: una visión narrativa”, tuvo como objetivo evaluar la evidencia científica disponible sobre tratamientos de mordida abierta anterior en dentición mixta con la finalidad de evaluar la eficacia del tratamiento temprano en la reducción de mordida abierta, por consiguiente dar a conocer el tratamiento más eficaz y con mejores resultados. Según evidencia científica, una de las cuestiones fundamentales para el tratamiento de mordida abierta esquelética es la estabilidad, la cual está vinculada con la gestión de diversos factores

etiológicos implicados en la maloclusión, un parámetro importante es la postura lingual de reposo, el modo de la respiración tiene un gran impacto en el desarrollo vertical de la cara, un tratamiento adecuado debe tener en cuenta la etiología de la maloclusión, por lo que se debe considerar los hábitos orales y parafunciones. Para pacientes en crecimiento los tratamientos pueden tener como objetivo cambiar los malos hábitos orales o disfunciones, por ello la aparatología desmontable o fija puede ser utilizada para eliminarlos hábitos de succión persistentes, de manera que permita un desarrollo normal del sector anterior; las terapias funcionales son útiles para corregir tanto la disformosis esquelética como para modificar las malas posturas de la musculatura orofacial. A una edad mayor desde el inicio de la dentición mixta, se puede considerar un movimiento de los dientes anteriores o la intrusión de las molares, además el uso de cabestrillos para el mentón, cuñas de mordida, ejercicios de masticación y extracción seguidas de movimientos de mesialización de dientes posteriores. Se concluye que existe ausencia de estudios científicos relacionados con la estabilidad a largo plazo, por lo que se recomienda evaluar los efectos secundarios de diversas opciones de tratamiento, así como la satisfacción del paciente. Además, se debe estandarizarse los criterios de diagnóstico y evaluar los tratamientos para cada tipo de mordida abierta anterior, sea esquelética o dental; también se debe evaluar las mediciones cefalométricas, el análisis de eficacia de masticación, la deglución, las funciones respiratorias, el crecimiento y el desarrollo maxilar y mandibular, teniendo en consideración que el análisis de la cara debe ser sistematizado para poder comparar la efectividad en los diversos tratamientos.

Pisani et al. (8), en una revisión sistemática en Italia titulada "Tratamientos de ortodoncia y ortopedia en pacientes con mordida abierta en dentición mixta", cuyo objetivo fue evaluar la evidencia real y disponible sobre tratamientos de mordida abierta anterior en dentición mixta, de esta manera se podrá identificar

la efectividad de un tratamiento temprano que contribuya a la reducción de la mordida abierta con estabilidad de resultados. En la metodología se realizó una revisión sistemática de acuerdo a las directrices PRISMA, la búsqueda se efectuó en base de datos como, Medline, EMBASE, Cochrane Library, LILACS, VHL, WOS de ensayos clínicos aleatorizados. Los autores encontraron 2579 estudios sobre mordida abierta y solo 24 de ellos fueron seleccionados teniendo en consideración los criterios de inclusión, se encontraron 3 ensayos clínicos controlados aleatorios que analizan los efectos del Quad Helix, otros estudios compararon aparato palatino removible y bionator de mordida abierta, también algunas investigaciones incluyeron al aparato Fränkel, bloques de mordida con resorte, bionator de mordida abierta en combinación con un arnés de tiro alto y aparato fijo asociado con una mentonera vertical. Se concluye que se necesita un enfoque más sólido para el diseño de ensayos en términos de metodología y análisis de errores, además se requieren más estudios con periodos de seguimiento más largos.

Borrie F et al. (7), en un estudio realizado en Canadá titulado "Intervenciones para el cese de los hábitos de succión no nutritiva en niños", tuvo como objetivo principal evaluar los efectos de diferentes intervenciones para el cese de los hábitos de succión no nutritivos en niños, los objetivos secundarios fueron determinar qué intervenciones funcionan más rápidamente y son las más efectivas en términos de resultados centrados en el niño y los padres o cuidadores de menor malestar y angustia psicológica de la intervención, así como las medidas dentales de maloclusión (reducción en mordida abierta, resalte y corrección de mordida cruzada posterior) y rentabilidad. En la metodología se realizaron búsquedas en las siguientes bases de datos electrónicas, el Registro de ensayos del Grupo Cochrane de Salud Oral, el Registro Cochrane Central de Ensayos Controlados, MEDLINE, EMBASE, PsycINFO, CINAHL, el Registro de Ensayos de los Institutos Nacionales de Salud

de EE. UU. De igual manera, en la plataforma de Registro Internacional de Ensayos Clínicos de la OMS. Los criterios de selección incluyeron a los ensayos controlados aleatorios o cuasialeatorios en niños con un hábito de succión no nutritivo que compararon una intervención con otra intervención o un grupo de control sin intervención, el resultado principal de interés fue la cesación del hábito. En los resultados más importantes los autores resaltaron a cinco estudios que compararon intervenciones únicas o múltiples con un grupo de control sin intervención o en lista de espera y un estudio realizó una comparación directa, todos los estudios tuvieron un alto riesgo de sesgo debido a las principales limitaciones en la metodología y los informes, los resultados a corto plazo se observaron menos de un año después de la intervención, el aparato de ortodoncia con o sin intervención psicológica versus ningún tratamiento, otros dos ensayos comparación el resultado primario de abandono del hábito, uno de los ensayos evaluó la cuna palatina y otro utilizó una combinación de cunas palatinas y arcos, ambos ensayos tuvieron un alto riesgo de sesgo, el aparato de ortodoncia tuvo más probabilidades de detener la succión de los dedos que ningún tratamiento y otro ensayo que tuvo sólo 22 participantes, encontró una probabilidad mayor de dejar el hábito con la cuna palatina que con el arco palatino. Se concluye con esta revisión que, se encontró pruebas de baja calidad respecto a los aparatos de ortodoncia de arco palatino y cuna palatina y que las intervenciones psicológicas son eficaces para mejorar la interrupción de la succión en los niños, además hay pruebas de muy baja confiabilidad referente a que la cuna palatina es más eficaz que el arco palatino, por ello con esta revisión se ha destacado la necesidad de realizar ensayos de alta calidad que evalúen las intervenciones para detener los hábitos de succión no nutritiva y la necesidad de un enfoque consolidado y estandarizado para informar los resultados en estos ensayos.

Van Dyck et al. (15), estudio realizado en Bélgica titulado “El efecto del tratamiento orofacial miofuncional en niños con mordida abierta anterior y disfunción de la lengua”, tuvo como objetivo armonizar las funciones orofaciales e investigar los efectos de la terapia orofacial miofuncional en la lengua y el patrón de deglución de los niños con mordida abierta. El estudio incluyó a 22 niños (11 niños, 11 niñas; rango de edad: 7,1–10,6 años), los cuales fueron asignados aleatoriamente a sujetos terapia orofacial miofuncional (OMT) y no OMT, la aleatorización fue estratificada por la presencia de una mordida cruzada transversal, al inicio (T0), al final del tratamiento (T1) y 6 meses después de T1 (T2) se midió la fuerza máxima de elevación de la lengua con el Sistema IOPI, características funcionales como la postura de la lengua en reposo, el patrón de deglución y la articulación y la presencia de un AOB fueron observado. En los resultados obtenidos se evidencian que la terapia orofacial miofuncional cambió significativamente la fuerza de elevación de la lengua, la postura de la lengua en reposo y posición de la lengua durante la deglución de alimentos sólidos; en T2 más sujetos con terapia orofacial miofuncional tuvieron contacto entre los incisivos centrales inferiores y sus antagonistas opaladar; más sujetos OMT realizaron un patrón fisiológico de deglución de agua que los niños sin OMT en T1 y T2, sin embargo, OMT no mejoró la articulación de / s, l, n, d, t /. Se concluye que la OMT puede influir positivamente en el comportamiento de la lengua. Sin embargo, se recomienda para mejorar el éxito de OMT como complemento del tratamiento de ortodoncia y para identificar posibles factores que influyen en el resultado.

Veitz (6), en una investigación titulada “Evidencia insuficiente para recomendar un tratamiento para detener los hábitos de succión no nutritiva en los niños”, la presente revisión sistemática tuvo el objetivo de evaluar ensayos clínicos en niños con hábitos de succión no nutritivos y comparar las diferentes intervenciones. En los resultados los autores observaron 6 ensayos tuvieron

como muestra a 252 niños de edad comprendidas entre 2 años y medio a 18 años, donde se evaluó la succión digital, además los estudios compararon intervenciones únicas y múltiples. Todos los estudios se consideraron de alto riesgo de sesgo debido a la limitación de la metodología y muestra. Se concluye que la revisión encontró evidencia de baja calidad respecto a que los aparatos de ortodoncia e intervenciones psicológicas son eficaces para mejorar el cese de succión en niños, existe poca evidencia acerca de que la cuna palatina es más eficaz que el arcopalatino, el aparato de ortodoncia era más probable para detenerla succión de dedos que otros tratamientos ya sea utilizado en corto plazo o en combinación con intervención psicológica.

Feres (2), en una revisión sistemática desarrollada en Canadá titulada “Efectividad del tratamiento de mordida abierta en niños y adolescentes en crecimiento”, el objetivo de este estudio fue proporcionar una revisión integral que evalúe la efectividad de la corrección ortodóncica de AOB en individuos en crecimiento. Para metodología se consideró una búsqueda en las bases de datos PubMed, Embase, Cochrane Library, Web of Science, Scopus, Google Scholar, Scielo y Lilacs, entre los criterios de selección considerados en esta revisión sistemática tenemos al proceso de selección que se realizó para incluir ensayos controlados que incluían sujetos en crecimiento que se sometieron a un tratamiento de ortodoncia para corregir el AOB y/o el patrón facial hiperdivergente. Los autores obtuvieron los siguientes resultados, donde los 22 estudios incluidos en esta revisión fueron en su mayoría pertenecientes a sujetos de dentición mixta, y hubo una variación considerable con respecto a los enfoques terapéuticos, debido a la calidad deficiente o la evidencia insuficiente, no se encontraron resultados consistentes; sin embargo, se proporcionaron algunas inferencias clínicas útiles y sugerencias para estudios futuros para cada modalidad terapéutica considerada aquí. Se concluye que deben realizarse esfuerzos adicionales para realizar, siempre que sea posible, ECA; o realizar

ensayos controlados prospectivos con tamaños de muestra adecuados, sujetos reunidos consecutivamente, con la comparación de grupos contemporáneos y equivalentes.

Nogueira (16), en un estudio realizado en Brazil titulado “Relación entre morfología facial, mordida abierta anterior y hábitos de succión no nutritiva durante la etapa de dentición primaria”, tuvo como objetivo investigar una posible asociación entre hábitos de succión no nutritivos, mordida abierta anterior y morfología facial. La muestra de estudio estuvo representada por 176 niños con dentición temporal en la etapa que fueron seleccionados, luego se realizaron exámenes clínicos intra y extraorales y a los tutores de los niños se les pidió que respondieran a un cuestionario que incluía cuestiones relacionadas con los hábitos de succión no nutritiva. Los autores llegaron a los resultados donde se encontró una relación estadísticamente significativa entre los hábitos de succión no nutritiva y la mordida abierta anterior, sin embargo, no se encontró asociación entre estos factores y la morfología facial de los niños, por tanto se concluye que los hábitos de succión no nutritiva durante la etapa de dentición temporal juegan un papel clave en la determinación maloclusión de mordida abierta anterior independientemente del patrón facial morfológico del paciente.

Lentini et al. (17), en una revisión sistemática desarrollada en Brazil titulada “Tratamiento de ortodoncia y ortopedia en mordida abierta anterior en niños”, tuvo el objetivo de evaluar los tratamientos ortodóncicos y aparatología ortopédicos para corregir la mordida abierta anterior en niños. La metodología se basó en búsquedas en bases de datos como, registros de ensayos del grupo Cochrane de Salud Oral, registros de Cochrane Central de Ensayos Controlados, MedLine, EMBASE, LILACS y Scielo; luego se seleccionaron todos los ensayos controlados aleatorios o cuasialeatorios de tratamientos de ortodoncia y ortopédicos o ambos, con temas referentes a corregir la mordida abierta anterior en niños. En los resultados que obtuvieron los investigadores se

encontraron ensayos controlados aleatorios que compararon los efectos del regulador de función de Frankel IV versus ningún tratamiento, férulas de imán versus bloques de mordida, cuna palatina asociada con mentonera alta versus ningún tratamiento. Se concluye que existe poca evidencia de las intervenciones con regulador de función de Frankel IV con entrenamiento de sellado de labios y cuna palatina asociada con la mentonera de alta tracción que sean capaces de corregir la mordida abierta anterior; dado que los ensayos incluidos tienen sesgo potencial, estos resultados deben considerarse con prudencia, por consiguiente no se pueden hacer recomendaciones para la práctica clínica basándose únicamente en los resultados de estos ensayos, se necesitan más ensayos controlados aleatorios para dilucidar las intervenciones para el tratamiento de la mordida abierta anterior.

Antecedentes Nacionales

Ruíz (18), en un estudio desarrollado en Tacna titulado “Hábito de succión y su relación con las maloclusiones”, esta revisión sistemática de literatura se realizó con el objetivo de determinar la relación que existe entre los hábitos de succión y las maloclusiones. En los resultados el autor observó que cuando estos hábitos de succión se dan en etapas iniciales del desarrollo presentan la capacidad de alterar la evolución del complejo maxilofacial, por ello la incidencia mordida abierta anterior, mordida cruzada posterior, aumento de patrón de crecimiento facial vertical es prevalente en pacientes pediátricos que presentan hábitos de succión. Se concluye que los hábitos se dan en etapas iniciales del desarrollo donde presentan la capacidad de alterar la evolución del complejo maxilofacial, la incidencia de mordida abierta es mayor en pacientes con hábitos de succión, los hábitos de succión están relacionados con las maloclusiones y el hábito de succión de mayor incidencia es la succión digital.

Ochoa (19), en un estudio de caso clínico realizado en Chimbote titulado “Mordida abierta dentoalveolar anterior en dentición mixta”, los objetivos del

tratamiento fueron lograr una armonía dental y facial adecuada, corregir la mordida abierta anterior y los hábitos deletéreos. El paciente del caso clínico tenía 7 años 5 meses de edad con dentición mixta en primera fase, maloclusión clase II división 1, mordida abierta anterior y deglución atípica con protracción lingual. Por tanto, el tratamiento estableció que la aplicación de ortodoncia interceptiva mediante el uso de aparatología mecánica fija parcial intraoral de acción directa como lo es la técnica 4x2, así como en la decisión de extraer los primeros premolares superiores; se obtuvo una clase II molar funcional, un overjet y overbite adecuado, se mejoró la asimetría y perfil facial, una línea media más adecuada, arcos dentarios ovalados, se corrigió la mordida abierta y el hábito de protracción lingual. Se concluye que el uso de aparatología mecánica ortodóntica de acción directa fue efectiva en el tratamiento de mordida abierta dentoalveolar anterior en dentición mixta y que la aplicación de la técnica fija parcial 4x2 constituye una alternativa eficaz de tratamiento en la reducción de la mordida abierta dentoalveolar anterior en dentición mixta.

Solís M (20), en artículo realizado en Lima titulado “Succión digital: repercusiones y tratamiento”, tuvo el objetivo de hacer una revisión actualizada de cómo la succión patológica puede alterar el desarrollo normal de la cavidad bucal y dar a conocer alternativas de tratamiento. Las principales repercusiones de la succión digital pueden ser, mordida abierta anterior, mordida cruzada posterior, paladar profundo, posición lingual baja. El tratamiento debe ser multidisciplinario conformado por profesionales como el médico pediatra, odontopediatra, ortodontista, fonoaudiólogo y psicólogo, se empieza con un persuasivo basado en comunicación y refuerzo positivo, luego tratamiento conductual con aditamentos, si no se observan resultados favorables, se procederá al uso de dispositivos ortodónticos.

Arias (10), en un estudio realizado en Tacna titulado “Prevalencia de hábitos bucales no fisiológicos y su relación con las maloclusiones dentarias en

niños de 3 a 5 años de la institución educativa inicial "Nuestros héroes de la guerra de pacífico de Tacna", el objetivo fue determinar la prevalencia de los hábitos bucales no fisiológicos y su relación con las maloclusiones en niños de 3 a 5 años. El diseño de estudio fue descriptivo, correlacional, transversal y clínico, se aplicaron diversos instrumentos en el recojo de datos, a 140 estudiantes. En los resultados obtenidos se observaron que al análisis bivariado se encontró que un 40.7% evidencio los hábitos no fisiológicos, en relación con 59,3% además, los que no tienen hábitos, igualmente que, dentro de los hábitos no fisiológicos, tenemos que la respiración nasobucal se presenta en un 12.1%, la succión digital en un 7.9%, succión labial con 0.7%, onicofagia con 17.9%, deglución atípica 2.1% respiración nasobucal. Se concluye que no existe asociación estadísticamente significativa entre los hábitos bucales dentro de los no fisiológicos y las maloclusiones dentarias verticales en los niños de 3 a 5 años, no existe asociación estadísticamente significativa entre los hábitos bucales no fisiológicos y las maloclusiones dentarias transversales en los niños y que si existe asociación estadísticamente significativa entre los hábitos bucales no fisiológicos y las maloclusiones dentarias anteroposteriores en los niños de 3 a 5 años de la I.E. I. NHGP de Tacna.

Bases teóricas

Hábito de succión digital

Según la Academia Real Española el hábito se define como la tendencia de un acto que se ha convertido en una realización repetitiva, relativamente fija, fácil de efectuar y casi automática (21). La succión es un reflejo que ocurre en la etapa oral del desarrollo y desaparece durante el crecimiento entre las edades de 1 a 3 años y medio, es la primera actividad muscular del bebé que ayuda a lactancia. En el recién nacido, es decir, la etapa de desarrollo de la almohadilla de las encías es mordida abierta, y la lengua es relativamente grande y está colocada hacia adelante durante la succión normal, la punta de la lengua

participa en la sellado del labio anterior, esto es normal para los bebés y se denomina infantil, con erupción de los incisivos aproximadamente a las seis meses de edad, la posición de la lengua comienza a retraerse de la encía anterior almohadillas, cambiando a la deglución adulta o somática (22).

La Asociación Estomatológica de los Estados Unidos considera que el niño puede succionar el pulgar hasta que tenga 4 años sin dañar su cavidad oral, sin embargo, este hábito debe ser interrumpido, porque si continúa después que han erupcionado los dientes permanentes traer consecuencias de alteraciones de la oclusión. La dentición temporal es la base del desarrollo de la dentición permanente, que permite determinar el espacio y oclusión para los dientes permanentes, los hábitos de succión son factores que contribuyen al desarrollo de maloclusiones

Etiología

Los hábitos bucales son la causa más frecuente de maloclusiones o deformaciones dentomaxilofaciales, se consideran como reacciones automáticas que se pueden manifestar en momentos de estrés, frustración, fatiga o aburrimiento, también puede estar relacionado con la falta de atención de los padres al niño y su entorno familiar (10).

Factores que modifican la acción de un hábito

La lactancia materna es un hábito de succión nutritiva que muestra efectos beneficiosos en el aspecto inmunológico, nutricional y beneficios orales para el niño; la OMS recomienda la lactancia materna exclusiva hasta los primeros 6 meses de vida. La acción de la lactancia materna utiliza una actividad muscular intensiva y beneficiosa para su desarrollo motor, esta acción repetitiva aumenta el tono muscular y el correcto desarrollo. Según diversos estudios se ha encontrado que los niños que usaron chupón por más de 6 meses y aquellos que se alimentan con biberón durante más de 1 año obtuvieron una puntuación más baja en la evaluación de la función masticatoria(7).

Ciertos estudios han investigado la asociación entre la lactancia materna y la succión no nutritiva hábitos, es decir, uso del chupete y chuparse el dedo. Estos estudios han informado que la lactancia materna se asocia con menores posibilidades de uso del chupete; sin embargo, pocos se han centrado en la duración o la frecuencia de estos hábitos, esto es bastante importante desde un punto de vista dental, porque la frecuencia y magnitud de fuerza son cruciales para el desarrollo de la oclusión, que puede conducir a una maloclusión en la dentición temporal (23).

Tipos de Succión

Dentro de la clasificación de los hábitos podemos mencionar a los:

- Hábitos nutritivos: Aporta nutrientes esenciales, como la lactancia materna y la alimentación con biberón (23).
- Hábitos no nutritivos: No tiene carácter nutricional y se refieren a hábitos succión digital o usar chupetes, es el primer hábito adoptado por los bebés en respuesta a las frustraciones y para hacer su impulso y necesidad de contacto, además contribuye a garantizar una sensación de bienestar, calidez y seguridad (24).

Tipos de Succionadores

- Succionador pasivo: Tiende a llevarse el dedo a la boca y sólo tenerlo ahí por lo que este hábito no está asociado a alteraciones craneofaciales.
- Succionador activo: Donde se ejerce una presión vigorosa contra la dentición y como consecuencia se tienen las alteraciones dentales y de la mandíbula (11).

Etapas de la succión

- Etapa I: Succión normal del pulgar, no significativa desde el punto de vista clínico. Desde el nacimiento hasta aproximadamente los 3 años de

edad. Esta succión se resuelve de manera natural.

- Etapa II: Succión del pulgar clínicamente significativa. De los 3 años a los 6 ó 7 años de edad. Es una indicación de posible ansiedad clínicamente significativa. Es la mejor época para tratar los problemas dentarios relacionados con la succión digital, por ello se debe definir programas de corrección.
- Etapa III: Succión del pulgar no tratada. Demostrándose que, la succión que persiste después del cuarto año de vida puede ser la comprobación de otros problemas, igualmente que una simple maloclusión. Requiere tratamientos multidisciplinario (20).

Consecuencias

- Incisivos superiores vestibularizados e inferiores lingualizados.
- Overjet marcado.
- Paladar profundo y estrecho.
- Rugar palatinas hipertróficas.
- Mordida abierta.
- Mordida cruzada unilateral o bilateral.
- Acortamiento del labio superior.
- Labio inferior evertido e hipotónico.
- Mayor riesgo a caries dental.
- Puede ocasionar problemas en el habla e interponerla lengua al hablar.

Tratamiento

El tratamiento debe ser interdisciplinario, ya que son varios los posibles factores causales y las repercusiones, por lo tanto, el equipo deberá estar constituido por el médico pediatra, el odontopediatra, también intervienen el

fonoaudiólogo, psicólogo, ortodoncista y los padres. El odontopediatra deberá realizar un análisis clínico respecto a la oclusión y el patrón de crecimiento, el análisis de los factores relacionados con el hábito y de los efectos observados a nivel bucodental (20).

Mordida abierta

La mordida abierta anterior es considerada como una maloclusión con mayor deterioro estético y funcional, en general se puede definir como la falta de contacto de dientes opuestos. La mordida abierta anterior, el escenario más común, es relativamente prevalente entre los niños en la dentición primaria, potencialmente impacta su calidad de vida y puede producir alteraciones del habla. Durante el período de la dentición decidua, la AOB se ha asociado con factores etiológicos ambientales, como hábitos de succión no nutritivos y empuje de la lengua. Sin embargo, sigue siendo importante interceptar los daños orales hábitos que, si se eliminan lo suficientemente temprano, tienen menos probabilidades de inducir maloclusiones irreversibles (25).

Igualmente, Carabelli, refiere que la mordida abierta se precisa como una maloclusión caracterizada por la desviación en la relación vertical del maxilar y mandibular del sector anterior, identificada por una falta de contacto entre segmentos opuestos (26).

Clasificación de mordida abierta

No obstante, se cuenta con muchas clasificaciones para las mordidas abiertas una de ellas es la propuesta por Canut en el cual las divide en mordidas abiertas verdaderas y falsas.

- Las mordidas abiertas verdaderas están asociadas al patrón esquelético facial en donde los dientes están separados debido a la divergencia ósea.
- Así mismo, las mordidas abiertas falsas o pseudomordidas

abiertas son las de etiología de origen local, aquí la relación ósea vertical es normal y el problema está dado solo en el alveolo (27).

Tratamiento de mordida abierta con rejilla palatina

La mayoría de los niños dejan el hábito de succión al crecer, pero si continuar con el hábito en la dentición mixta podrían necesitar intervención de ortodoncia, los datos disponibles muestran que el 12,1% de los niños mayores de 7 años mantienen el hábito de chuparse los dedos o el chupete, pero en general los estudios muestran que la prevalencia de mordida abierta anterior disminuye con la edad, luego se informó que el 17,7% de los niños de 6 a 8 años, entre aquellos con maloclusión evaluado por el Índice de Tratamiento de Ortodoncia Necesidad, tenía mordida abierta anterior. A partir de los 5 años, si se interrumpe el hábito y el paciente tiene un buen patrón de crecimiento facial, la corrección de AOB puede ocurrir espontáneamente, este puede ocurrir hasta en un 80% de pacientes cuando se elimina el hábito negativo hasta la fase de dentición mixta. En una revisión sistemática, mostró que los aparatos de ortodoncia fueron beneficiosos para detener el hábito de chupar en comparación con ningún tratamiento, y que la rejilla palatina fue beneficiosa para la oclusión en comparación con sin tratamiento, la rejilla palatina funciona como un obstáculo en succión no nutritiva y mantiene la lengua en una posición más retruida, evitando su interposición entre los incisivos (25)

Muchos autores han enfatizado que una mordida esquelética abierta debe ser tratada tempranamente, durante la dentición mixta, lo cual va permitir el desarrollo normal de la región dentoalveolar anterior. Se pueden encontrar varios enfoques de tratamiento en la literatura con respecto al tratamiento temprano de mordida abierta, la eliminación de la succión persistente hábitos y el control de la dimensión vertical deben ser objetivos terapéuticos, la corrección de maxilar la constricción es un objetivo adicional para el

tratamiento en pacientes con mordida abierta.⁽²⁹⁾ Se ha propuesto el uso de una rejilla palatina como excelente opción de tratamiento, porque previene el pulgar o chupar el chupete, así como empujar la lengua. Según Haryett la rejilla palatina es efectiva para la eliminación del hábito de succión digital en un 85% a 90% de lospacientes (28).

g. Desarrollo y argumentación

1. Filiación

Nombre y Apellido: Daniel

Fernández MoriApelativo: “Basco”

Sexo:

Masculino

Edad: 4 años 5

meses

Fecha de nacimiento: 23/11/2013

Procedencia: Lima

Grado de instrucción: Inicial

Número de hermanos: 1

Orden que ocupa: 2°

Persona responsable: madre

2. Anamnesis

Motivo de Consulta

Madre refiere: “Mi menor hijo chupa mucho su dedito y mepreocupa”

Referido por el operador: Paciente de 4 años 5 meses de sexomascuino acude a consulta con su madre, quien refiere que su niño presenta el hábito de succión digital, al examen clínico se observa protrusión en el sector antero superior, con curso progresivo.

Última visita al dentista

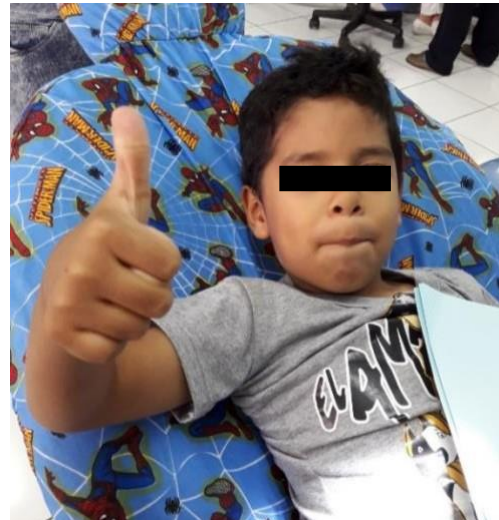

Figura 1. Fotografía del paciente

La última visita al dentista fue hace 1 año, donde recibió un tratamiento de profilaxis dental y aplicación de flúor.

Expectativas

Las expectativas de la madre y del paciente pediátrico son favorables.

Antecedentes sistémicos

El paciente no presenta enfermedades sistémicas, ni hospitalización, ni recibe medicación. En la infancia ha presentado procesos de tos, motivo por el cual ha recibido tratamiento médico durante la enfermedad.

Antecedentes estomatológicos

El paciente ha recibido tratamiento odontológico de profilaxis hace 1 año, con experiencia agradable. Además, presenta hábito de succión digital y muerde objetos desde que era un bebé, con curso progresivo hasta la infancia, por tanto, presenta prognatismo superior y mordida abierta.

Paciente refiere cepillarse los dientes 2 veces al día, usa elementos complementarios para su higiene bucal como: cepillo dental, dentífrico e hilo dental.

3. Examen clínico general

Apreciación general: Aparente buen estado de salud general (ABESG), Lúcido orientado en tiempo, espacio y persona (LOTEP) Fascies: Piel hidratada, elástica.

- Cabello bien implantado, uñas no quebradizas
- Callosidad en el dorso del pulgar derecho

Grado de colaboración: Colaborador, conducta psicosocial receptivo.

- Funciones vitales: PA: 90/60 mmHg
- Respiración: 19 resp/ minuto
- Temperatura: 37 °C

Lesiones:

Ausentes

Anexos:

Normales

4. Examen clínico extraoral

- Cráneo: Dolicocefalo
- Cara: Dolicofacial
- Simetría, forma y perfil de la cara: Simétrico, perfilanteroposterior hiperdivergente, perfil vertical cóncavo.
- Cuello: ganglios no palpables
- ATM: apertura normal
- Musculatura: Sin dolor a la palpación
- Respiración: Nasal
- Deglución: Normal
- Fonación: Problemas en r

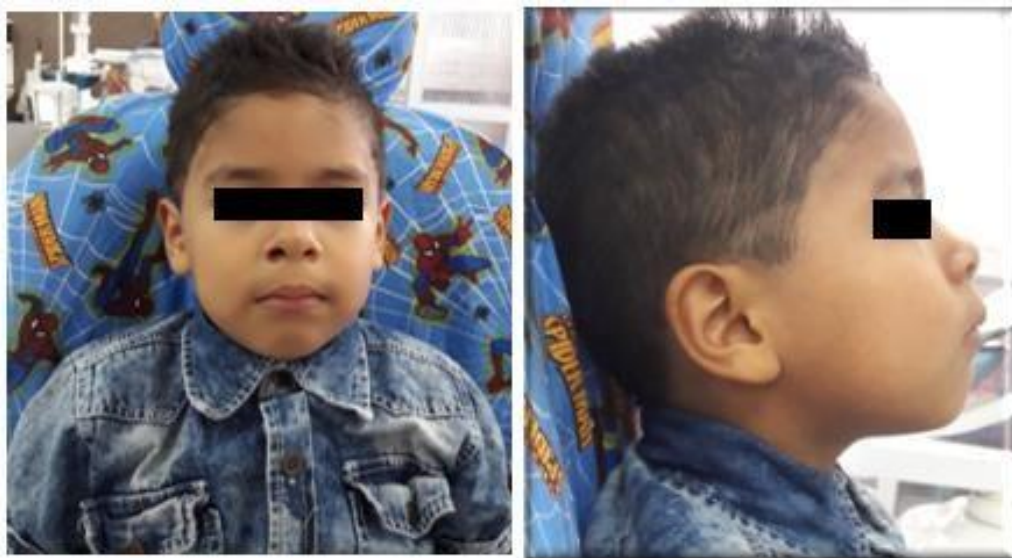

Figura 2. Fotografías extraorales de frente y de perfil

5. Examen clínico intraoral

- Labios: hidratados, delgados, incompatibilidad labial.
- Carillo: presencia de línea Alva, hidratados.
- Frenillo: Frenillo labial de inserción baja.
- Paladar duro: presencia de rugas palatinas.
- Paladar blando: rosa coral, sin alteraciones.
- Orofaringe: adenoideo.
- Lengua: anquilosada, saburral, papilada.
- Piso de boca: presencia de arterias y venas raninas.
- Encía: rosa coral, presencia de manchas melánicas generalizada.

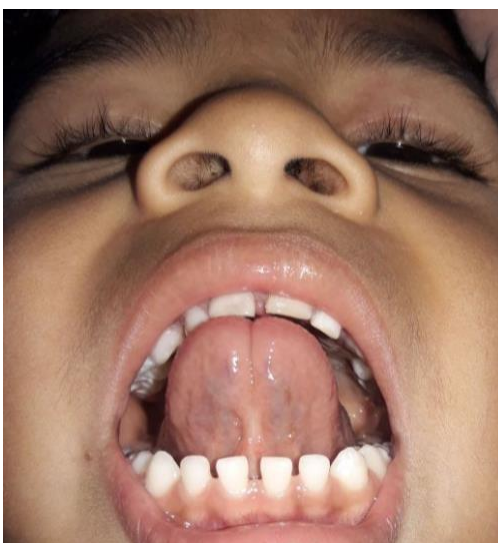
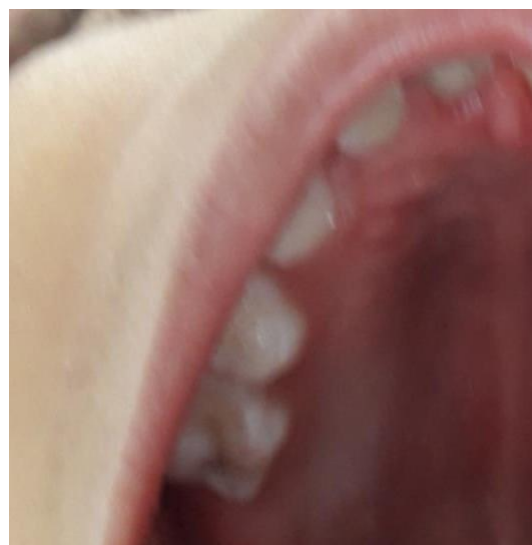

Figura 3. Fotografía intraoral de frente

Examen pieza por pieza

55	Lesión cavitada de consistencia dura a nivel oclusal, de coloración marrón, comprometiendo esmalte y dentina.
----	---



54	Mancha blanca a nivel cúspidePalatina.
53	Diente sano
52	Diente sano
51	Diente con una coloración marrón

Figura 4. Fotografía intraoral del cuadrante N° 5

75	Diente sano.
74	Diente sano.
73	Sano
72	Sano
71	Sano mesiolingualizado

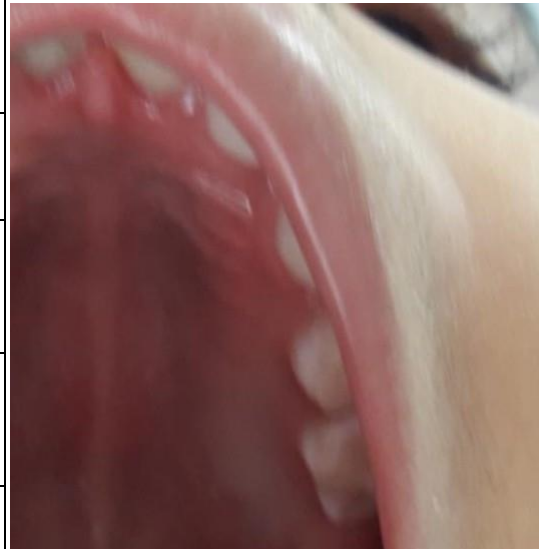
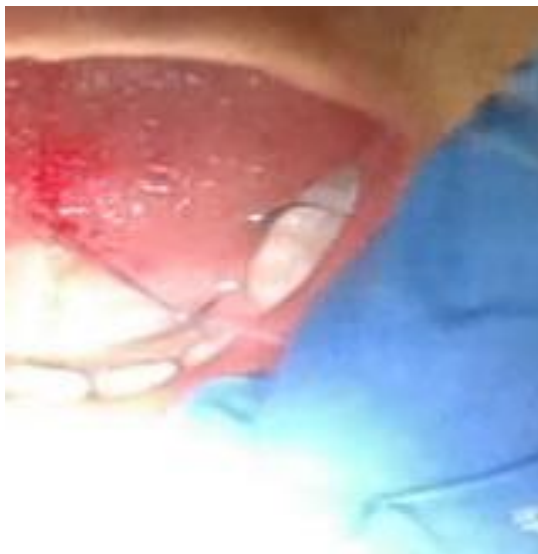
Figura 5. Fotografía intraoral del cuadrante N° 6



61	Diente sano - vestibularizado
62	Diente sano - vestibularizado
63	Diente sano
64	Diente sano
65	Surco palatino pigmentado marrón aparentemente nivel esmalte

Figura 6. Fotografía intraoral del cuadrante n° 7

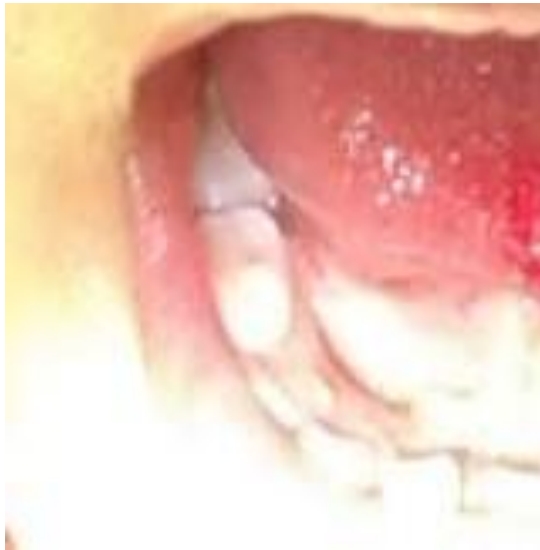

Figura 7. Fotografía intraoral del cuadrante N° 8

81	Diente Sano - mesiolingualizado
82	Diente Sano
83	Diente Sano
84	Diente sano
85	Diente sano

6. Oclusión

- Tipo de dentición: decidua
- Anomalías dentarias: ausentes
- Forma de arco dentario superior: ojival
- Forma de arco dentario inferior: cuadrada

Lateralidad derecha e izquierda

Tabla 1. Lateralidad derecha e izquierda

RC	DERECHA: Tipo I	IZQUIERDA: Tipo I
PLANO TERMINAL	DERECHA: Mesial	IZQUIERDA: Mesial
OB	-20%	
OJ	0 mm	
TIPO DE DENTICION:	DECIDUA (x)	MIXTA: TEMPRANA () TARDIA ()

Odontograma

Odontograma

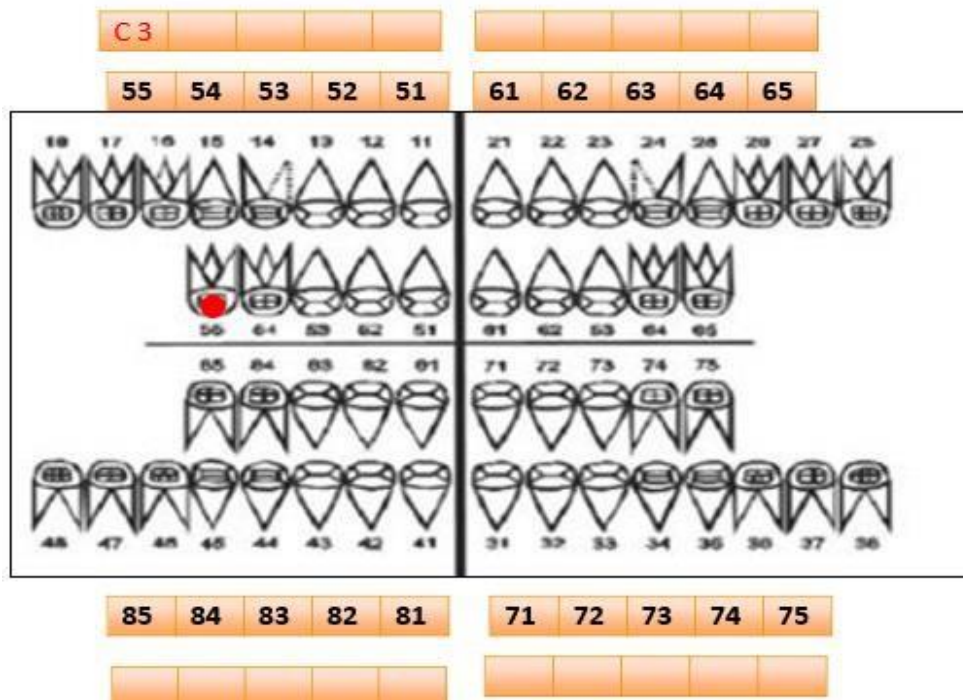


Figura 8. Odontograma

7. Plan de trabajo para el diagnóstico

- Análisis fotográfico

Fotografía de frente

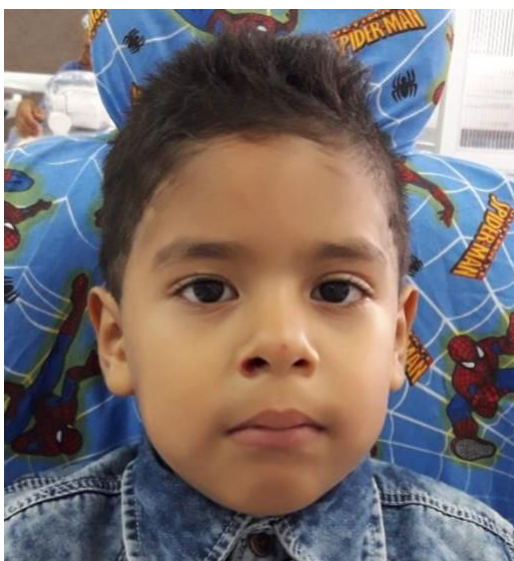

Figura 9. Fotografía de frente

Tipo facial	dolicofacial
Simetría de la cara	Simétrica
Labios	Decaídos, hidratados, incompatibilidad labial

Fotografía de perfil

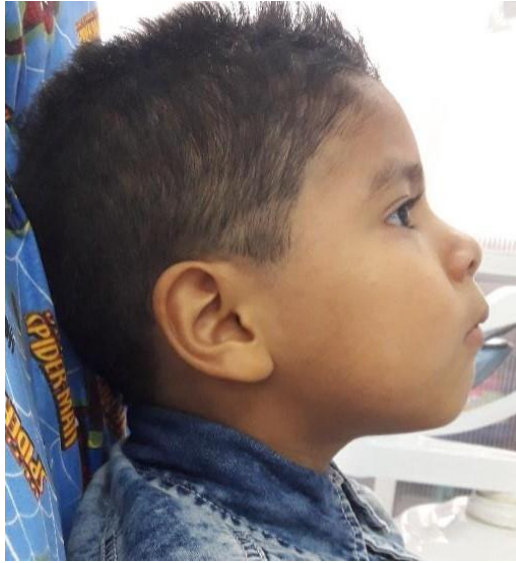

Figura 10. Fotografía de perfil

Tipo	Cóncavo
Tipo de perfil total	Media
Plano mandibular	Inclinado
Competencia labial	Presente

Fotografía oclusal superior

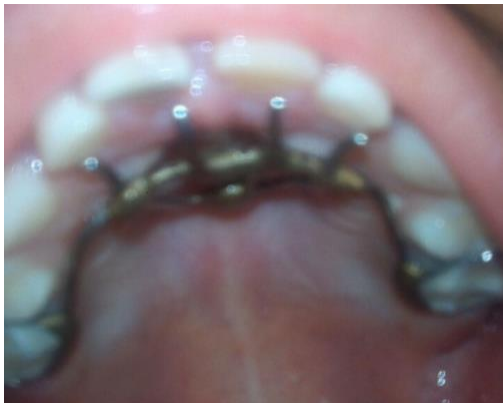

Figura 11. Fotografía oclusal superior

Tipo de dentición	Decidua
Forma de arco	Ojival
Línea media	Centrada
Dientes ausentes	Ninguno
Otras alteraciones	Sector anterosuperior protruido

Fotografía oclusal inferior

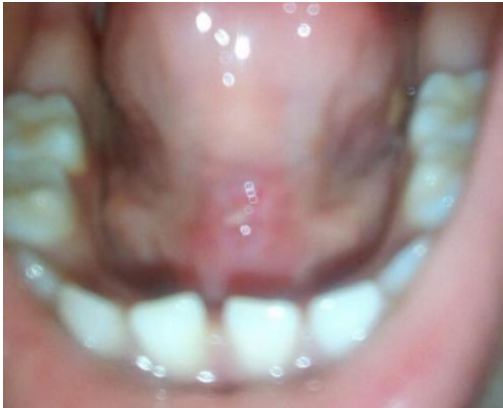

Figura 12. Fotografía oclusal inferior

Tipo de dentición	decidua
Forma de arco	oval
Línea media	Centrada
Dientes ausentes	Ninguna
Otras alteraciones	-Anquiloglosia -incisivos centrales inferiores mesializados

Fotografía lateral derecha

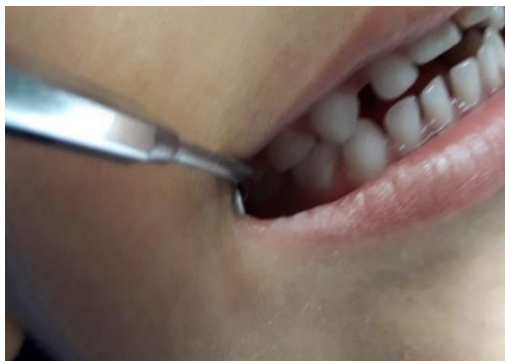
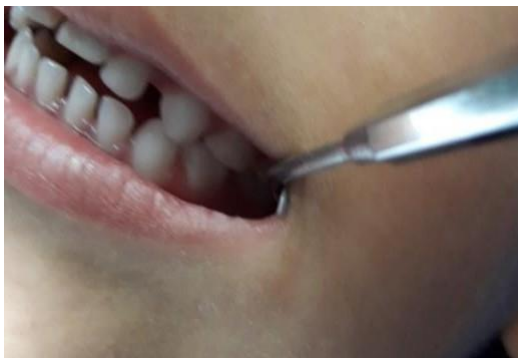
Figura 13. Fotografía lateral derecha

Relación molar	escalón mesial
Relación canina	clase I
Over jet	3 mm
Otras alteraciones	ninguna

Fotografía lateral izquierda



Relación molar	escalón mesial
Relación canina	clase I
Over jet	3mm
Otras alteraciones	no presenta

8. Diagnóstico definitivo

Estado de salud general

- Paciente de sexo masculino de 4 años y 5 meses de edad con ABEG, ABEN, ABEH, LOTEPE.

Estado Estomatológico

- Tejidos blandos: Enfermedad gingival asociada a placa, Frenillo lingual corto
- Tejidos duros
 - I. Anomalías dentarias. - no presenta
 - II. Caries dental. – caries reversible: C1 no presenta; caries irreversible en dentina: C3 pza. 5.5
 - III. Lesiones pulpares. – no presenta
 - IV. Necrosis pulpar. – pza. 5.1 (aséptica)
 - V. Remanentes. – no presenta
- Oclusión: Normoclusión. - alterada en el sector anterior por el hábito de la succión digital.
- Riesgo a caries dental: Medio.

– Conducta: Receptiva.

9. Plan de tratamiento

I. Fase sistémica: Paciente no requiere tratamiento sistémico

II. Fase estomatológica:

- Fase de higiene: Fisioterapia y motivación
- Fase preventiva: Aplicación de flúor fosfato acidulado 1.23%
- Fase correctiva: Restauración de pza. 5.5 y Rompedor dehábito (succión digital)

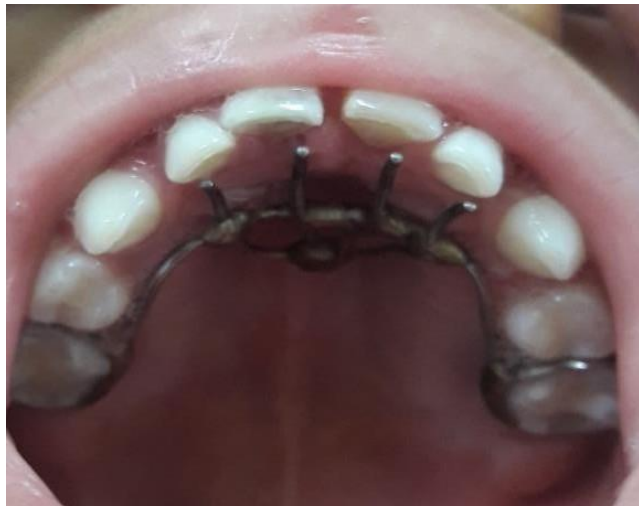

Figura 14. Fotografía del paciente tratado con el rompedor de hábitos.

Frenectomía

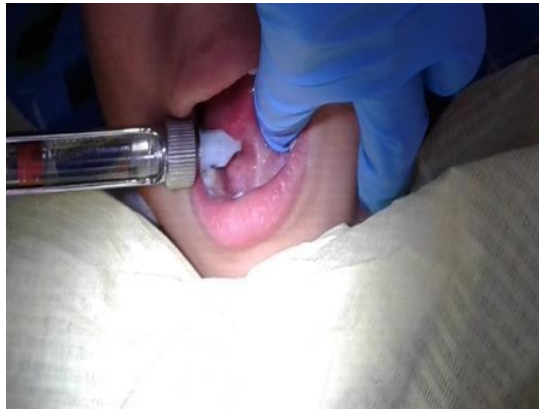

Figura 15. Fotografía del inicio de la incisión para el procedimiento quirúrgico de frenectomía.

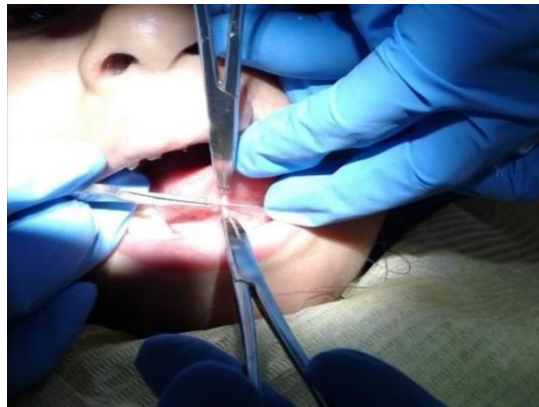


Figura 16. Fotografía de la aplicación de anestesia para iniciar el procedimiento quirúrgico de frenectomía.

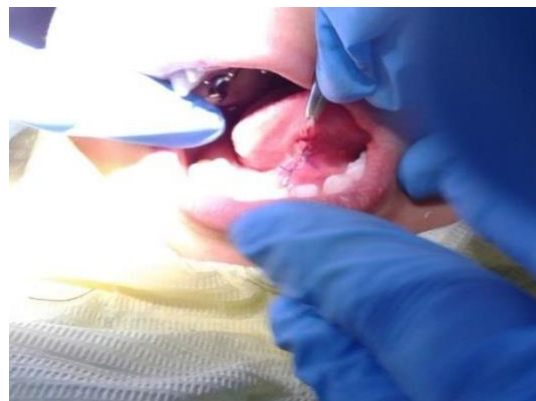


Figura 17. Fotografía de la sutura del procedimiento quirúrgico de frenectomía.

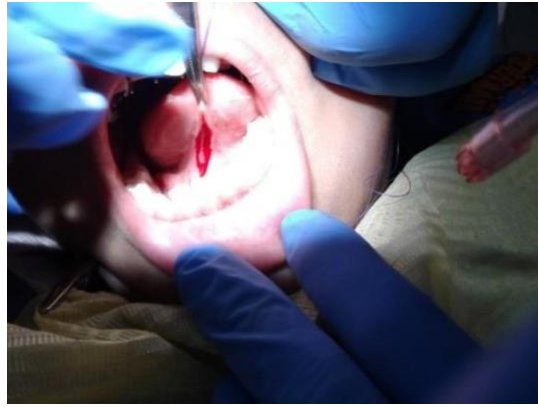

Figura 18. Fotografía del término de la incisión para el procedimiento quirúrgico de frenectomía.

Fase de mantenimiento

Control cada 1 meses

Primer Control

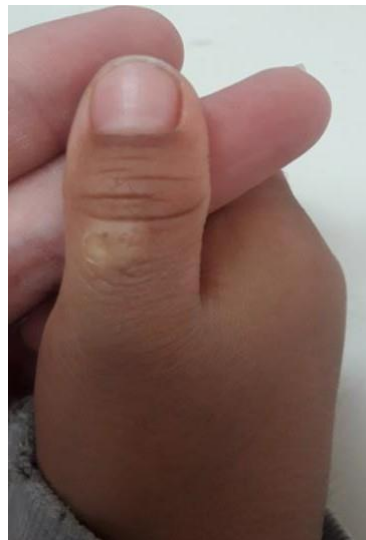
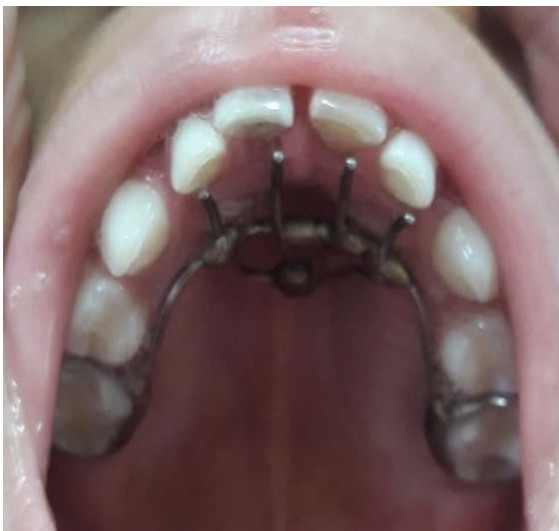
Figura 19. Fotografía del primer control, evaluación clínica intraoral y de la succión digital del dedo pulgar

Segundo Control

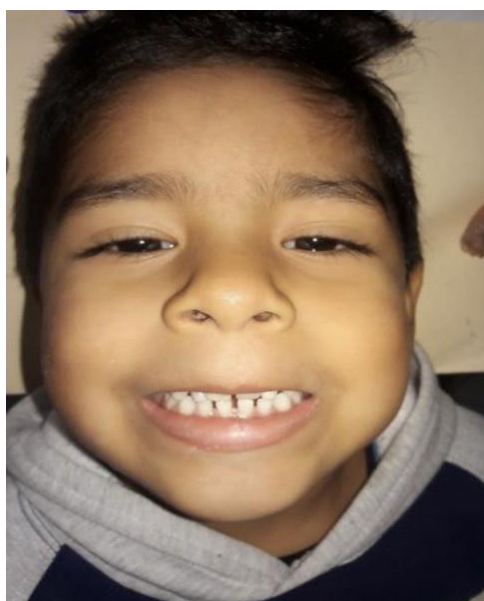
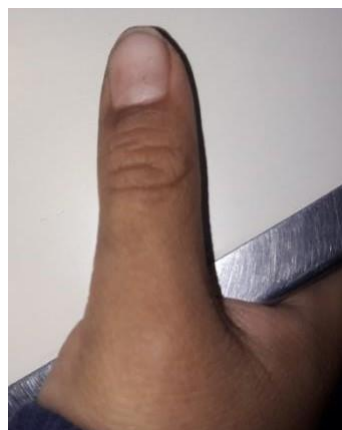
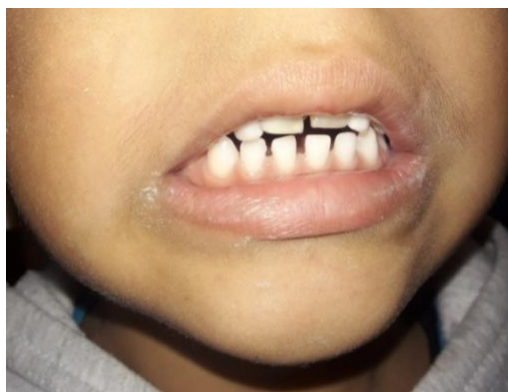Figura 20. Fotografías del segundo control, evaluación clínica intraoral, extraoral y de la succión digital del dedo pulgar.

h. Conclusiones

1. Se determinó en base a la evidencia científica la efectividad de la rejilla palatina en mordida abierta y hábito de succión digital. La rejilla palatina constituye una excelente opción terapéutica para el manejo de los hábitos de succión, esta aparatología de ortodoncia fue beneficiosa para detener el hábito de succión digital ya que funcionó como un obstáculo en la succión no nutritiva; también mantuvo en una posición normal a la lengua, adicionalmente evitó que la lengua descansa sobre los incisivos superiores y en consecuencia contribuyó con la corrección de la mordida

abierta.

2. Se determinó clínicamente en base a la evidencia científica la efectividad de la rejilla palatina en pacientes con mordida abierta, por ello se concluye que todo odontopediatra debe tener la capacitación necesaria para identificar de manera oportuna los hábitos de succión digital y otros hábitos de succión no nutritivos, de manera que puedan tratarse precozmente y así se pueda evitar el desarrollo de la mordida abierta y otras maloclusiones.
3. Se describió el protocolo del tratamiento con rejilla palatina en pacientes con mordida abierta y hábito de succión digital. La instrucción y motivación para tratar el hábito de succión digital junto con el tratamiento de la rejilla palatina resultó favorable en el tratamiento de mordida abierta y hábito de succión digital. La eliminación de la succión persistente de hábitos de succión y el control de dimensión vertical son objetivos terapéuticos, la rejilla palatina ha evidenciado ser una excelente opción del tratamiento de succión digital y por consiguiente de la mordida abierta.

REFERENCIAS BIBLIOGRÁFICAS

1. Silva M, Manton D. Oral habits-part 1: the dental effects and management of nutritive and non-nutritive sucking. *J Dent child.* 2014; 81(03).
2. Feres M, Abreu L, Insabradle N, De Almeida M, Flores M. Effectiveness of open bite correction when managing deleterious oral habits on growing children and adolescents: a systematic review and meta-analysis. *Eur J Orthod.* 2017; 39(01): p. 31-42.
3. Silva M, Manton D. Oral habits-part 2: beyond nutritive and non-nutritive sucking. *J Dent Child.* 2014; 81(03).
4. Caprioglio A, Fastuca R. Etiology and treatment options of anterior open bite in growing patients: a narrative review. *Orthod Fr.* 2016; 87(04).
5. Tanny L, Huang B, Ye N, Currie G. Non-orthodontic intervention and non-nutritive sucking behaviours: A literature review. *Kaohsiung J Med Sci.* 2018; 34(04).
6. Veitz A. Insufficient evidence to recommend a treatment to stop non-nutritive sucking habits in children. *Evid Based Dent.* 2015; 16(03):p. 1-10.
7. Borrie F, Beam D, Innes N, Iheozor Z. Interventions for the cessation of non-nutritive sucking habits in children. *Cochrane Database Syst Rev.* 2015; 31(03).

8. Pisani L, Bonaccorso L, Fastuca R, Spina R, Lombardo L, Caprioglio A. Systematic review for orthodontic and orthopedic treatments for anterior open bite in the mixed dentition. Prog Orthod. 2016; 17(01): p. 01-14.
9. OMS. Salud bucodental. [Online]; 2020. Acceso 14 de Octubre de 2020. Disponible en: <https://www.who.int/es/news-room/fact-sheets/detail/oral-health>.
10. Arias G. Prevalencia de hábitos bucales no fisiológicos y su relación con las maloclusiones dentarias en niños de 3 a 5 años de la Institución Educativa Inicial Nuestros Héroes de la Guerra del Pacífico. Tacna, Perú: Universidad Nacional Jorge Basadre Grohman, Facultad de Ciencias de la Salud.
11. Chukwudi O. Prevalence of malocclusion among adolescents in Ibadan, Nigeria. Am J Orthod Dentofacial. 2004; 126(05).
12. Chung I, Muñoz L, Veloso A, Cuadros C, Guinot F. Relación entre la mordida abierta anterior y el hábito de succión digital: revisión sistemática. Odontol Pediatric. 2018; 26(02).
13. Bringnardello R. Treating anterior open bite with a fixed palatal crib in children aged 8 to 10 years probably results in an important improvement in oral health-related quality of life. J Am Dent Assoc. 2020; 151(03).

14. Moshabab A. Anterior open bite treated with myofunctional therapy and palatal crib. *J Contemp Dent Pract.* 2015; 16(03).
15. Van Dyck C, Dekeyser A, Vantricht E, Manders E, Goeleven A, Fieuws S. The effect of orofacial myofunctional treatment in children with anterior open bite and tongue dysfunction: a pilot study. *Eur J Orthod.* 2016; 38(03).
16. Nogueira M, Pinzan C, Nogueira R, Gurgel J. Relationship between facial morphology, anterior open bite and non-nutritive sucking habits during the primary dentition stage. *Dent Press J Orthod.* 2014; 19(03).
17. Lentini D, Carvalho F, Rodrigues C, Ye Q, Prado L, Prado G. Orthodontic and orthopaedic treatment for anterior open bite in children. *Cochrane Database Syst Rev.* 2014; 24(09): p. 1-27.
18. Ruiz Y. Hábitos de succión y su relación con las maloclusiones. Universidad privada de Tacna.
19. Ochoa O. Mordida abierta dentoalveolar anterior en dentición mixta: Informe de caso clínico. Tesis de Grado. Universidad Católica los Ángeles de Chimbote.
20. Solis M. Succión digital: repercusiones y tratamiento. *Rev Odontol Pedriática.* 2018; 17(01): p. 1-10.

21. Gamboa L. Hábitos orales deletéreos asociados con maloclusiones dentarias en niños de 6 a 12 de la I.E.P 9 de Diciembre 2018. Tesis de Grado. Universidad Nacional Federico Villareal.
22. Al-Thomali Y, Basha S, Noor R. The Factors Affecting Long- Term Stability in Anterior Open-Bite Correction- A systematic Review. *Truk J Orthod.* 2017; 30(01).
23. Hiu B, Fung K, Linkun Z, Po Wan C, Yan K, Ming H. The association between nutritive, non-nutritive sucking habits and primary dental occlusion. *BMC Oral Health.* 2018; 01(01): p. 1-10.
24. Jyoti S, Matiussi L, Salem A, Provenzano M, Ramos A. Effects of palatal crib and bonded spurs in early treatment of anterior open bite: A prospective randomized clinical study. *Angle Orthod.* 2016; 86(5).
25. Leite J, Matiussi L, Salem A, Provenzano M, Ramos A. Effects of palatal crib and bonded spurs in early treatment of anterior open bite: A prospective randomized clinical study. *Angle Orthod.* 2016; 86(05).
26. Guzhñay J. Trampa palatina en el tratamiento de succión digital y mordida abierta. Tesis de grado. Guayaquil, Ecuador: Universidad de Guayaquil, Ciencias de la Salud.
27. Torres F, Almeida R, Rodrigues M, Almeida R, Pedrin F, Henriques J. Anterior open bite treated with palatal crib and high-pull chin cup

therapy. A prospective randomized study. Eur J Orthod. 2006;28(06).

28. Mucedero M, Franchi L, Giuntini V, Vangelisti A, McNamara J, Cozza P. Stability of quad-helix/crib therapy in dentoskeletal open bite: a long-term controlled study. Am J Orthod Dentofac Orthop Of Publ Am Assoc Orthod Its Const Soc Am Board Orthod. 2013; 143(05): p. 695-703.

29. Chung , Muñoz L, Veloso A, Cuadros C, Guinot F. Relación entre la mordida abierta anterior y el hábito de succión digital: revisión sistemática. Odontol Pediatric. 2018; 26(02).

ANEXOS

Anexo 1. Consentimiento informado

CONSENTIMIENTO INFORMADO

PARA TRATAMIENTOS ODONTOLÓGICOS EN EL NIÑO O NIÑA

Yo, Martza Saenz Bengifo autorizo al cirujano dentista Carolina Estrada Jimenez con el registro profesional (COP. 22955) a realizar a mi menor hija tratamiento odontológico según diagnóstico realizado mordida abierta anterior por succion digital.
El tratamiento consistirá en colocación de placa rompedora de hábito.

Los beneficios de la atención son: restituir la salud bucal integralmente, restableciendo la función masticatoria, mejorando su nutrición autoestima y calidad de vida; generando condiciones para su desarrollo.

Las atenciones preventivas y recuperativas ofrecidas mediante este plan serán brindadas solo aquellos pacientes que cuenten con la autorización de sus padres o tutores.

Existe la posibilidad de revocar este consentimiento en cualquier momento del tratamiento, y asumo las consecuencias de cualquier naturaleza que de ello puedan derivarse.

He comprendido las explicaciones que se me han facilitado en un lenguaje claro y sencillo y me ha permitido realizar todas las observaciones aclarando todas las dudas planteadas. Me comprometo a seguir todas las indicaciones y recomendaciones que se realicen por el tratamiento que por este medio acepto.

Habiéndome aclarado dudas y preguntas sobre los procedimientos, AUTORIZO a iniciar el mismo.

Lima, Diciembre 20 18

FIRMA DEL PROFESIONAL
COP. 22955

FIRMA DEL PADRE O TUTOR
DNI 71043162