

**UNIVERSIDAD NACIONAL DANIEL ALCIDES CARRIÓN**  
**ESCUELA DE POSGRADO**



**TRABAJO ACADÉMICO**

**Síndrome de Gorlin-Goltz: Resolución del caso con  
enucleación y marsupialización**

**Para optar el título de especialista en:  
Cirugía Buco Maxilo Facial**

**Autora:**

**C.D. Litzandra María CORREA ROJAS**

**Asesor:**

**Dr. Justo Nilo BALCAZAR CONDE**

**Cerro de Pasco – Perú - 2024**

**UNIVERSIDAD NACIONAL DANIEL ALCIDES CARRIÓN**  
**ESCUELA DE POSGRADO**



**TRABAJO ACADÉMICO**

**Síndrome de Gorlin-Goltz: Resolución del caso con  
enucleación y marsupialización**

**Sustentado y aprobado ante los miembros del jurado:**

---

**Dra. Nancy Beatriz RODRIGUEZ MEZA**  
**PRESIDENTE**

---

**Mg. Franco Alonso MEJIA VERASTEGUI**  
**MIEMBRO**

---

**Mg. Elsa INCHE ARCE**  
**MIEMBRO**



Universidad Nacional Daniel Alcides Carrión  
Escuela de Posgrado  
Unidad de Investigación

**INFORME DE ORIGINALIDAD N° 0207-2023- DI-EPG-UNDAC**

La Unidad de Investigación de la Escuela de Posgrado de la Universidad Nacional Daniel Alcides Carrión, ha realizado el análisis con exclusiones en el Software Turnitin Similarity, que a continuación se detalla:

Presentado por:  
**Lizandra María CORREA ROJAS**

Escuela de Posgrado:  
**SEGUNDA ESPECIALIZACIÓN EN CIRUGÍA BUCO MAXILO FACIAL**

Tipo de trabajo:  
**TRABAJO ACADEMICO**

TÍTULO DEL TRABAJO:

**“SÍNDROME DE GORLIN-GOLTZ: RESOLUCIÓN DEL CASO CON ENUCLEACIÓN Y MARSUPIALIZACIÓN”**

**ASESOR (A): Justo Nilo BALCAZAR CONDE**

Índice de Similitud:  
**10%**

Calificativo  
**APROBADO**

Se adjunta al presente el informe y el reporte de evaluación del software similitud.

Cerro de Pasco, 24 de noviembre del 2023

**DOCUMENTO FIRMADO DIGITALMENTE**  
Dr. Julio César CARHUARICRA MEZA  
DIRECTOR

## RESUMEN

El síndrome de Gorlin-Goltz es un síndrome genético supresor tumoral hereditario autosómico dominante humano poco frecuente, con alta penetrancia y un fenotipo muy variable. Este síndrome suele caracterizarse por numerosas alteraciones de la piel, incluidos sus apéndices, así como queratoquistes mandibulares y anomalías esqueléticas. De tal manera, que es significativo abordar esta enfermedad para procurar la mejoría del paciente. En este contexto, se presenta un caso clínico con el objetivo de determinar la influencia de la enucleación y marsupialización como tratamiento del síndrome de Gorlin-Goltz sobre la evolución de un paciente pediátrico tratado en el Hospital de Emergencia Villa El Salvador, Lima. La metodología estuvo fundada en un estudio de caso clínico, de un paciente pediátrico masculino de 9 años de edad, la madre refirió que paciente presentaba hinchazón de rostro hace 2 días, que ha ido en aumento acompañado de dolor y dificultad abrir la boca. Luego de realizar el examen físico, exámenes de laboratorio, y exámenes radiológicos, biopsia e interconsulta con dermatología, se diagnosticó síndrome de Gorlin-Goltz, queratoquiste, quiste dentígero, y dada la sintomatología del paciente, se decidió realizar la enucleación y marsupialización. Durante la evolución clínica se evidenció mejoría del paciente. Se concluye que, el tratamiento fue el adecuado y tuvo repercusión positiva en la evolución del paciente.

**Palabras clave:** síndrome de Gorlin-Goltz, enucleación, marsupialización, queratoquiste, quiste dentígero.

## ABSTRACT

Gorlin-Goltz syndrome is a rare human autosomal dominant inherited genetic tumor suppressor syndrome with high penetrance and a highly variable phenotype. This syndrome is usually characterized by numerous alterations of the skin, including its appendages, as well as mandibular keratocysts and skeletal abnormalities. Thus, it is significant to address this disease in order to seek the patient's improvement. In this context, a clinical case is presented with the aim of determining the influence of enucleation and marsupialization as a treatment for Gorlin-Goltz syndrome on the evolution of a pediatric patient treated at the Villa El Salvador Emergency Hospital, Lima. The methodology was based on a clinical case study of a 9-year-old male pediatric patient. The mother reported that the patient presented swelling of the face 2 days ago, which has been increasing accompanied by pain and difficulty in opening the mouth. After performing the physical examination, laboratory tests, radiological examinations, biopsy and consultation with dermatology, Gorlin-Goltz syndrome, keratocyst, dentigerous cyst were diagnosed, and given the patient's symptoms, it was decided to perform enucleation and marsupialization. During the clinical evolution of the patient improvement was evidenced. It is concluded that the treatment was adequate and had a positive impact on the patient's evolution.

**Keywords:** Gorlin-Goltz syndrome, enucleation, marsupialization, clinical case.

## INTRODUCCIÓN

El síndrome de Gorlin-Goltz no es tan frecuente como el labio leporino/paladar hendido, sin embargo, la esperanza de vida de los pacientes con síndrome de Gorlin-Goltz, es significativamente inferior en comparación con la población general.

Además, presentan predisposición neoplásica como carcinomas de células basales y enfermedades extracutáneas, como queratoquistes odontogénicos fóvea disqueratósica palmar y plantar, y anomalías esqueléticas y del desarrollo. Se ha discutido en los últimos años, sobre el mejor abordaje terapéutico para la resolución de esta enfermedad que afecta la salud y bienestar de los pacientes. En este contexto, la presente investigación se propuso determinar la influencia de la enucleación y marsupialización como tratamiento del síndrome de Gorlin-Goltz sobre la evolución de un paciente pediátrico tratado en el Hospital de Emergencia Villa El Salvador, Lima. Se presenta la descripción del caso clínico de un paciente pediátrico masculino de 9 años de edad, que presentaba hinchazón de rostro hace 2 días antes del ingreso, que fue en aumento acompañado de dolor y dificultad abrir la boca. Luego de realizar el examen físico, exámenes de laboratorio, y exámenes radiológicos, biopsia e interconsulta con dermatología, se diagnosticó síndrome de Gorlin-Goltz, y dada la sintomatología del paciente, se decidió realizar la enucleación y marsupialización. Durante la evolución clínica se evidenció mejoría del paciente. Se concluye que, el tratamiento fue el adecuado y tuvo repercusión positiva en la evolución del paciente. El trabajo se presenta en tres secciones:

- I- Datos generales
- II- Tema de investigación, donde se desarrolla teóricamente el tema y se presenta el caso

## ÍNDICE

Página.

RESUMEN

ABSTRACT

INTRODUCCIÓN

ÍNDICE

ÍNDICE DE FIGURAS

### I. DATOS GENERALES

a. Título del trabajo académico.....	1
a. Línea de Investigación .....	1
b. Presentado por .....	1
c. Fecha de inicio y término.....	1

### II. TEMA DE INVESTIGACIÓN

a. Identificación del tema.....	2
b. Delimitación del tema .....	4
c. Recolección de datos .....	5
d. Planteamiento del problema de investigación General:.....	5
e. Objetivos.....	6
f. Esquema del tema.....	6
g. Desarrollo y argumentación.....	18
h. Conclusiones .....	44

REFERENCIAS BIBLIOGRÁFICAS

ANEXOS

## ÍNDICE DE FIGURAS

	<b>Página.</b>
Figura 1. Foto frontal inicial de paciente de 9 años, presenta asimetría facial por aumento de volumen en región mandibular derecha. ....	19
Figura 2. Informe médico del área de Pediatría.....	20
Figura 3. Exámenes de laboratorio. Se evidencia leucocitosis.....	22
Figura 4. Radiografía de Tórax. Se evidencia costilla tres bífida. ....	23
Figura 5. TEM de macizofacial, corte coronal A. se evidencia 2 imágenes hipodensas a nivel mandibular bien delimitadas, lado izquierdo presenta la retención de una imagen hiperdensa aparentemente compatible con retención de pieza dentaria. Imagen hipodensa en maxilar superior donde se evidencia desplazamiento de pieza dentaria. Calcificación de la hoz del cerebro. ....	23
Figura 6. TEM de macizofacial, Reconstrucción 3D se evidencia expansión de corticales óseas a nivel mandibular derecho e izquierdo y en maxilar superior, para sínfisis mandibular izquierda presenta aparentemente lesión osteolítica. ....	24
Figura 7. Informe de Tomografía.....	25
Figura 8. Toma de biopsia. Biopsia por punzoaspiración, exodoncia de piezas infectadas. Fecha 08/06/2019.....	26
Figura 9. Resultado de la biopsia. ....	26
Figura 10. Nevos palmo plantares. ....	27
Figura 11. Foto de frente y submentoverte PO 05.....	27
Figura 12. Recuento fotográfico de la evaluación extraoral, fotos laterales y $\frac{3}{4}$ PO 05 donde se observa que el lado izquierdo, remite inflamación, persiste consistencia dura. ....	28
Figura 13. Recuento fotográfico de la evaluación intraoral. PO 05 A y B fotos oclusales, C, D y E se evidencia aumento de volumen en fondo de surco superior e inferior.....	29
Figura 14. Resultado de anatomía patológica. ....	30
Figura 15. Criterios para el diagnóstico de síndrome de Gorlin-Goltz. A y B. pits palmo plantares, imagen C reconstrucción 3D Quertoquiste, imagen D calcificación de la hoz del cerebro, imagen E tercera costilla bífida. ....	31
Figura 16. Enucleación. ....	32
Figura 17. Marsupialización. ....	33



Figura 18. Recuento fotográfico post- tratamiento 20 días .....	33
Figura 19. Resultado de anatomía patológica. ....	35
Figura 20. Recuento fotográfico intra oral, revisión y cambio de tutor, paciente al PO 20 aun cuenta con secreción purulenta. ....	36
Figura 21. Cultivo de secreción .....	37
Figura 22. Resultados de laboratorio .....	38
Figura 23. Recuento fotográfico del paciente PO 60 .....	38
Figura 24. Extraoral a los 3 meses.....	39
Figura 25. Intraoral a los 3 meses.....	39
Figura 26. TEM corte coronal comparativo. imagen A 03/08/2019 imabn B 27/11/2019 se evidencia descompresión. ....	40
Figura 27. TEM corte coronal comparativo maxilar superior izquierdo. imagen A 03/08/2019 imabn B 27/11/2019 se evidencia descompresión. ....	40
Figura 28. Reconstrucción 3D comparativa lado derecho. imagen A 03/08/2019 imabn B 27/11/2019 se evidencia descompresión. ....	40
Figura 29. Reconstrucción 3D comparativa lado izquierdo. imagen A 03/08/2019 imabn B 27/11/2019 se evidencia descompresión. ....	41
Figura 30. Radiografía panorámica PO 2 años .....	41
Figura 31. Tomografía A. corte coronal, B corte axial PO 2 años.....	42
Figura 32. Tomografía corte panorámico PO 2 años.....	42
Figura 33. Reconstrucción 3D PO 2 años .....	42
Figura 34. Radiografía panorámica 6 meses de reintervención .....	43

## I. DATOS GENERALES

### a. Título del trabajo académico

Síndrome de Gorlin-Goltz: Resolución del caso con enucleación y marsupialización

### a. Línea de Investigación

Adelantos científicos en odontología.

### b. Presentado por

Litzandra María Correa Rojas

### c. Fecha de inicio y término

El presente trabajo se inició el segundo trimestre del año 2019 y se culminó en enero del 2022.

## II. TEMA DE INVESTIGACIÓN

### a. Identificación del tema

El síndrome de Gorlin-Goltz (GGS) es una enfermedad multisistémica infrecuente con un trastorno hereditario autosómico dominante caracterizada por la presencia de múltiples tumores odontogénicos queratoquísticos (KCOT) en los maxilares, múltiples carcinomas nevos basocelulares y anomalías esqueléticas. El diagnóstico precoz del síndrome de Gorlin-Goltz es esencial, ya que puede evolucionar a carcinomas y neoplasias basocelulares agresivas y para evitar las deformidades maxilofaciales relacionadas con los quistes maxilares (1). Dicho síndrome tiene una prevalencia estimada que varía de 1: 31 000 a 1: 256 000. La causa genética más común es una mutación heterocigota de la línea germinal en el gen *patched-1* (PTCH1)(2).

Los criterios diagnósticos del síndrome de Gorlin-Goltz se dividieron en mayores y menores, siendo los primeros la presencia de más de dos carcinomas basocelulares o antecedentes de un carcinoma basocelular antes de los 20 años de edad; queratoquistes odontogénicos de la mandíbula; tres o más fosetas palmoplantares; costillas bífidas, fusionadas o marcadamente separadas; y presencia de un diagnóstico del síndrome de Gorlin-Goltz en un familiar de primer

grado. Los criterios menores son calcificación del falx cerebri, macrocefalia, anomalías congénitas, labio leporino palatino, prominencia frontal, cara tosca, hipertelorismo, anomalías esqueléticas, anomalías neurológicas o del sistema nervioso central, dientes impactados o ectópicos, hiperplasia coronoide bilateral y oligodoncia, deformidad del pectus, hemivértebra y vértebras combinadas, fibroma ovárico y meduloblastoma. El diagnóstico correcto del síndrome de Gorlin-Goltz se obtiene por la presencia de dos criterios mayores o dos menores y uno mayor(3).

El síndrome suele diagnosticarse después de la pubertad, sin embargo, hay casos que aparece en niños. Debido a la susceptibilidad al desarrollo de la neoplasia y a que el síndrome se vuelve muy agresivo a medida que avanza la edad, el diagnóstico debe ser precoz para disminuir la morbimortalidad asociada a los carcinomas basocelulares(3,4).

Sobre la resolución o tratamiento, el abordaje es multidisciplinario y depende de las lesiones y los resultados que arrojen los exámenes en el diagnóstico, dos tratamientos frecuentes son la enucleación, que consiste en la intervención quirúrgica de extirpación completa del quiste en una sola sesión; y la marsupialización, es el método más conservador de tratamiento de la lesión queratoquística: el principio en el que se basa es hacer que el quiste se comunique ampliamente con la cavidad oral con la consiguiente eliminación de la presión endocística (5).

El equipo multidisciplinario con el que se trabaja, va desde Odontología, odontopediatría, dermatología, imagenología, infectología, anatomopatología, laboratorio.

En atención a lo descrito, se presenta el caso de un paciente masculino niño de 9 años diagnosticado con síndrome de Gorlin-Goltz, de tal forma que se sometió a marsupialización y enucleación en el Hospital de Emergencia Villa El Salvador, y se realiza la descripción del proceso pre y los resultados post tratamiento, mediante el recuento fotográfico y seguimiento del caso. En este sentido, este

estudio de caso representa un relevante aporte, desde la perspectiva práctica, teórica, y metodológica, que favorece a la comprensión de la patología descrita como síndrome de Gorlin-Goltz, y el abordaje terapéutico, así como la evolución. Los resultados pueden ser utilizados para implementar estrategias para mejorar la calidad de vida de este tipo de pacientes. Asimismo, los hallazgos pueden replicarse, de manera que la metodología de este caso puede ser aplicada en pacientes con el mismo diagnóstico de otras instituciones de salud.

**b. Delimitación del tema**

Para fines metodológicos, el estudio será delimitado en los siguientes aspectos:

**Delimitación especial**

La investigación se realizó en el Hospital de Emergencia Villa El Salvador ubicado en el distrito de Villa Salvador, Lima. En varias fases:

1. La valoración previa y tratamiento se realizó en el Hospital de Emergencia Villa El Salvador, en el Servicio de Apoyo al Tratamiento, Área Odontología – Cirugía Bucal y Maxilofacial.
2. Seguimiento post tratamiento, se realizó en el Hospital de Emergencia Villa El Salvador, en el Servicio de Apoyo al tratamiento, Área Odontología – Cirugía Bucal y Maxilofacial.
3. Seguimiento imagenológico se realizó en el centro diagnósticos dentro de las instalaciones del Hospital.

**Delimitación temporal**

El presente trabajo se inició el segundo trimestre del año 2019 y se culminó en enero del 2023.

**Delimitación social**

Las metodologías y técnicas efectuadas en el presente trabajo de investigación, podrán ser aplicadas en los pacientes del servicio de cirugía maxilofacial del Hospital de Emergencia Villa El Salvador, con el objetivo de mejorar su calidad de vida y salud, así como la evolución clínica.

**c. Recolección de datos**

La presente investigación estuvo enmarcada en un estudio de caso clínico, con un diseño de investigación experimental, que es una investigación controlada, objetiva, y sistemática, con el objetivo de pronosticar y controlar los fenómenos y así como también explorar la causalidad y probabilidad entre las variables de análisis(7,8). Asimismo, el estudio es de corte longitudinal porque recoge datos en dos o más momentos diferentes de tiempo, siendo su finalidad describir el fenómeno pre y post a la intervención de la investigadora, analizando las variables y su interacción ante alguna circunstancia en este caso del síndrome de Gorlin-Goltz y su resolución con enucleación y marsupialización (9).

En este contexto, se considera un estudio de campo, porque se ha centrado en realizar en el campo clínico la intervención del fenómeno, realizando el seguimiento en tiempo real(9). La recolección de la información se llevó a cabo, con la técnica de observación, y como instrumento se usó la ficha de paciente, o historia clínica(7).

**d. Planteamiento del problema de investigación General:**

¿Cuál es la influencia de la enucleación y marsupialización como tratamiento del síndrome de Gorlin-Goltz sobre la evolución de un paciente pediátrico tratado en el Hospital de Emergencia Villa El Salvador, Lima?

**Específicos:**

1. ¿Cómo es el proceso de enucleación y marsupialización como tratamiento del síndrome de Gorlin-Goltz sobre la evolución de un paciente pediátrico tratado en el Hospital de Emergencia Villa El Salvador, en el Servicio de Apoyo al tratamiento, Área Odontología – Cirugía Bucal y Maxilofacial? Lima?
2. ¿Cómo es la evolución clínica del paciente pediátrico tratado en el Hospital de Emergencia Villa El Salvador, en el Servicio de Apoyo al tratamiento, Área Odontología – Cirugía Bucal y Maxilofacial? Lima?

3. ¿Cómo el manejo clínico por imágenes del pre y post tratamiento del síndrome de Gorlin-Goltz de un paciente pediátrico tratado en el Hospital de Emergencia Villa El Salvador, en el Servicio de Apoyo al tratamiento, Área Odontología – Cirugía Bucal y Maxilofacial Lima?

**e. Objetivos**

**General:**

Determinar la influencia de la enucleación y marsupialización como tratamiento del síndrome de Gorlin-Goltz sobre la evolución de un paciente pediátrico tratado en el Hospital de Emergencia Villa El Salvador, Lima.

**Específicos:**

1. Caracterizar el proceso de enucleación y marsupialización como tratamiento del síndrome de Gorlin-Goltz sobre la evolución de un paciente pediátrico tratado en el Hospital de Emergencia Villa El Salvador, en el Servicio de Apoyo al tratamiento, Área Odontología – Cirugía Bucal y Maxilofacial. Lima.
2. Caracterizar la evolución clínica del paciente pediátrico tratado en el Hospital de Emergencia Villa El Salvador, en el Servicio de Apoyo al tratamiento, Área Odontología – Cirugía Bucal y Maxilofacial. Lima.
3. Caracterizar el manejo clínico por imágenes del pre y post tratamiento del síndrome de Gorlin-Goltz de un paciente pediátrico tratado en el Hospital de Emergencia Villa El Salvador, en el Servicio de Apoyo al tratamiento, Área Odontología – Cirugía Bucal y Maxilofacial. Lima.

**f. Esquema del tema**

**Antecedentes.**

Rao y Taksande (10) en el año 2022 realizaron un estudio con el objetivo de presentar un caso de síndrome de Gorlin-Goltz presentado con múltiples queratoquistes odontogénicos en la mandíbula sin manifestaciones cutáneas. La metodología fue un estudio de caso. Se trató de una niña de 13 años de edad

acudió con quejas principales de hinchazón de la mandíbula inferior bilateral en la parte posterior durante dos meses, que inicialmente era de tamaño pequeño y progresó gradualmente hasta el tamaño actual, que era de 4 X 3 cm. El diagnóstico del síndrome de Gorlin-Goltz se estableció por la presencia de 4 criterios primarios (queratoquistes odontogénicos múltiples, costilla bífida, fosas palmares y falx cerebri calcificado) y un criterio menor (prominencia frontal). El tratamiento consistió en la enucleación y se realizó curetaje. En conclusión, la enucleación fue un tratamiento adecuado se extrajeron todos los dientes implicados o en contacto con la enfermedad.

Lata y Kauren(11) en el año 2020 realizaron un estudio con el objetivo de presentar un caso único de síndrome de Gorlin-Goltz con síndrome de Sotos asociado. La metodología fue un estudio de caso. Se trató de un paciente infantil de 9 años que se reportó al Departamento de Cirugía Oral y Maxilofacial de un hospital dental docente. La queja principal del paciente según lo informado por los padres del paciente fue la falta de dientes y la hinchazón en la región frontal de la mandíbula inferior de la boca durante 2 años. Basándose en los hallazgos clínicos, los diagnósticos diferenciales fueron el síndrome de Gorlin-Goltz, y el síndrome de Sotos. Bajo anestesia general, se marsupializó el quiste que se extendía desde la superficie mesial de 36 hasta la superficie mesial de 46 y se administró un paquete de calibrador de yodoformo. Mientras que la enucleación del quiste se hizo con respecto a la región 17, el contenido quístico y el revestimiento fueron enviados para el examen histopatológico. En conclusión, cada caso debe examinarse minuciosamente para evaluar la expresividad variable de los síntomas tanto en el síndrome de Gorlin-Goltz como en el de Sotos. El seguimiento periódico es esencial en estos pacientes, ya que el síndrome tiene tendencia a reaparecer, especialmente si es de naturaleza paraqueratósica.

Gurdán et al. (12) en el año 2020 realizaron un estudio con el objetivo de presentar un caso único de síndrome de Gorlin-Goltz y el seguimiento durante 8



años del mismo paciente. La metodología fue un estudio de caso. Se trató de una paciente de Un niño de 10 años se presentó para tratamiento de ortodoncia en nuestra clínica por primera vez en noviembre de 2009. No tenía antecedentes de enfermedad general. La izquierda mancha de medio centímetro de "café con leche" en la parte superior del brazo izquierdo y en el lado izquierdo de la columna vertebral en la espalda, también mencionó una zona de deficiencia pigmentaria de unos 5 cm. La musculatura facial era simétrica y de tono normal. En el primer examen, se realizaron ortopantomografías (OP) y telerradiografías como piedra angular para el diagnóstico ortodóncico. El tratamiento incluyó la extirpación quirúrgica de las lesiones quísticas, así como de los dientes afectados. En conclusión, el tratamiento de marsupialización y enucleación fue adecuado, para la mejoría del paciente.

Silva et al. (13) en el año 2020 realizaron un estudio con el objetivo de determinar la frecuencia y las características de del síndrome de Gorlin-Goltz en niños de 0 a 14 años en un servicio de patología oral en Brasil. La metodología fue un estudio retrospectivo. Los resultados evidenciaron que, se diagnosticaron 97 casos de del síndrome de Gorlin-Goltz en un período de 31 años en todos los grupos de edad y 10 se encontraron en niños (10,3%). La edad oscilaba entre los 2 y los 14 años (edad media =  $10,5 \pm 3,5$ ), con 8 varones y 2 mujeres. La localización más frecuente fue la región anterior de la mandíbula (n=4). Los pacientes eran predominantemente asintomáticos. El tratamiento más utilizado fue la enucleación seguida de curetaje. En todos los casos de síndrome de Gorlin- Goltz se observaron recidivas y aparición de nuevos queratoquistes. En conclusión, la evaluación periódica de los niños por parte de odontólogos y pediatras es fundamental para obtener un diagnóstico correcto y un tratamiento precoz que evite una mayor mutilación de estos pacientes.

Boos et al. (3) en el año 2019 realizaron un estudio con el objetivo de presentar Un caso raro de síndrome de Gorlin-Goltz en niños. La metodología fue un estudio de caso. Se trató de un paciente masculino de 9 años remitido al Servicio de Cirugía

Oral y Maxilofacial que informó fracaso en la cronología normal de la erupción dental. Después de la evaluación, se observó que el paciente tenía 13 características típicas del síndrome, incluyendo queratocistos, costillas bífidas, hoyos palmoplantares y otras 10 características menores. Los queratoquistes odontogénicos se confirmaron histológicamente y se trataron mediante marsupialización, enucleación y seguimiento. En conclusión, la expresión de tantas características del síndrome de Gorlin-Goltz es rara en los niños, y el diagnóstico precoz es importante para disminuir la morbilidad y la mortalidad asociadas con los carcinomas de células basales.

Al-Jarboua et al. (1) en el año 2019 realizaron un estudio con el objetivo de presentar un caso único de síndrome de Gorlin-Goltz y revisión de literatura. La metodología fue un estudio de caso. Se trató de una paciente de 13 años de edad acudió al Hospital Universitario de Odontología de Arabia Saudí. Se diagnosticó el síndrome de Gorlin-Goltz. Tanto las lesiones quísticas maxilares como las mandibulares derechas de los maxilares fueron enucleadas quirúrgicamente. Se realizó una marsupialización de la lesión mandibular izquierda y una biopsia. En conclusión, el síndrome de Gorlin-Goltz es un trastorno hereditario autosómico dominante con múltiples criterios diagnósticos. El caso presentado confirma la idea de que los dentistas tienen un papel importante en el diagnóstico precoz; sin embargo, se requiere un equipo multidisciplinario para el tratamiento de este síndrome. Asimismo, se debe realizar un seguimiento regular por parte de especialistas múltiples para controlar a estos pacientes.

Mo y Zhang(14) en el año 2018 realizaron un estudio con el objetivo de presentar un caso de síndrome de Gorlin-Goltz Quistes con odontogénicos múltiples y calcificación intracraneal. La metodología fue un estudio de caso. Se trató de un paciente niño de 13 años presenta inflamación recurrente de la mejilla izquierda. Tras una semana de empeoramiento dolor, fue ingresado en un hospital para examen. Basándose en los hallazgos clínicos, el diagnóstico diferencial fue el

síndrome de Gorlin-Goltz. El paciente fue sometido a una osteotomía mandibular parcial bilateral por recurrente. El hallazgo patológico en quistes era un tumor odontogénico queratoquístico. En conclusión, los pacientes con este síndrome presentan lesiones cutáneas y presentan un alto riesgo de neoplasias cutáneas.

Campos et al. (15) en el año 2018 realizaron un estudio con el objetivo de presentar un caso de síndrome de Gorlin-Goltz Quistes pediátrico. La metodología fue un estudio de caso. Se trató de un paciente niño de 13 años presenta aumento de volumen hemifacial izquierdo, se observa en fondo de vestíbulo maxilar izquierdo aumento de volumen que se extiende a canino a premolares. En la ortopantomografía se evidencian en maxilar tres lesiones radiolúcidas y en mandíbula dos provocando desplazamiento dental. Se realizó la enucleación bajo anestesia general de los queratoquistes múltiples. En conclusión, el temprano diagnóstico del Queratoquiste Odontogénico puede ayudar a prevenir las patológicas fracturas mandibulares.

Santander et al (16) en el año 2018 realizaron un estudio con el objetivo de presentar un caso único de síndrome de Gorlin-Goltz de un paciente pediátrico y seguimiento durante 5 años. La metodología fue un estudio de caso. Se trató de un paciente niño de 8, al que se encontró en un hallazgo radiográfico incidental una lesión quística que condujo a la enucleación quirúrgica y al diagnóstico ulterior de un queratoquiste asociado a una corona dental. En el curso de la maduración dental de dientes deciduos a permanentes, el niño presentó nuevas lesiones, siempre asociadas a las coronas de los dientes. Se diagnosticó un síndrome de Gorlin-Goltz. El tratamiento incluyó la extirpación quirúrgica de las lesiones quísticas, así como de los dientes afectados. En conclusión, debido a la elevada tasa de recurrencia de los queratoquistes, se deben realizar frecuentes controles radiológicos durante un periodo de cinco años.

#### **Fundamentos teóricos. Síndrome de Gorlin-Goltz**

El síndrome de Gorlin-Goltz es una patología multisistémica rara que se hereda

de manera autosómica dominante, con un alto nivel de penetrancia y expresión variable. Dicha enfermedad ha recibido varias designaciones a lo largo de los años, incluyendo síndrome de carcinomas basocelulares nevoides, síndrome del nevo basocelular, epitelomas basales múltiples, síndrome de costilla bífida y quistes mandibulares. White y Jarisch dieron la primaria descripción de este síndrome en 1894, centrándose en la presencia de múltiples carcinomas basocelulares. Consecutivamente, Straith, en el año 1939, también informó de un caso donde se diagnosticó carcinomas basocelulares múltiples junto con el quiste. En el año 1953 Gross, informó de un caso análogo con hallazgos sobreañadidos como la sinostosis de la primera costilla y la bifurcación bilateral de la sexta costilla(10).

Ward y Bettley, asociaron también la presencia de fosas palmares y plantares a esta afección. No obstante, hasta 1960, Gorlin y Goltz constituyeron una tríada que caracterizaría el diagnóstico de este padecimiento, a saber, los queratoquistes en la mandíbula, las costillas bífidas y los epitelomas basocelulares múltiples. Dicha tríada fue modificada posteriormente por Rayner et al., quienes establecieron que, para el diagnóstico, debían aparecer al menos quistes en combinación con calcificación del falx cerebri o de las fosas palmar y plantar. Se calcula que la incidencia del síndrome de Gorlin-Goltz es de 1 entre 50.000 y 150.000 en la población general(10).

El síndrome de Gorlin-Goltz tiene su etiología por mutaciones en el gen homólogo 1 de la proteína parcheada (PTCH1) que codifica un receptor transmembrana, que reconoce la proteína de señalización sónica hedgehog (SHH). Existe una penetrancia alta, es decir, la frecuencia con la que se produce fenotípicamente un alelo dentro de una población, con expresividad variable. Las mutaciones de novo representan aproximadamente el 20-30% de los casos del síndrome(17).

### **Diagnóstico del síndrome de Gorlin-Goltz**

El síndrome se diagnostica mediante exploración física y radiológica (radiografías extra e intraorales, craneales y radiografías de tórax). En la mandíbula queratoquistes odontogénicos en los maxilares pueden provocar asimetría de la cara. La movilidad de los dientes, la pérdida prematura de dientes, la pérdida patológica de la mandíbula y la fractura. El análisis de las imágenes desempeña un papel fundamental en el establecimiento de un diagnóstico más preciso y la posterior planificación quirúrgica. Una vez establecido el diagnóstico, también deben investigarse los parientes sanguíneos(12).

En el feto la mutación del gen PTCH puede detectarse mediante métodos de genética molecular a las 10-12 semanas de edad gestacional, mutación que acaba provocando la proliferación de células tumorales. Si el síndrome se diagnostica después del nacimiento, se recomienda realizar una resonancia magnética cada seis meses para confirmar la presencia del síndrome. Además, se recomienda una cardioecografía periódica. También se recomienda una revisión dermatológica cada seis meses debido al elevado número de carcinomas basocelulares, y que su tamaño puede ser distorsionante. Las imágenes de los maxilares pueden estar justificadas anualmente para prevenir recidivas alto porcentaje de recurrencias(12). Por otra parte, el diagnóstico del síndrome de Gorlin-Goltz requiere la presencia de dos criterios clínicos mayores o uno mayor y dos menores. Los criterios mayores incluyen(5):

1. Múltiples carcinomas de células basales (> 2) o 1 en  $\leq$  20 años de edad. Están presentes en el 80% de los pacientes afectados y el número puede variar de unas decenas a cientos, con una gran heterogeneidad clínica e histopatológica. Surgen en cara, tórax y espalda y no suelen ser agresivos, pero en ausencia de tratamiento pueden manifestar cierto grado de invasividad local. Es necesario aplicar medidas de prevención primaria para reducir el riesgo de desarrollarlos en pacientes de piel oscura y clara que viven en países de clima cálido y soleado; pacientes con fototipo 1 (piel clara, pecas, ojos azules, y pelo

rubio o pelirrojo) y, entre ellos, pacientes con el gen del receptor de melanocortina 1 alterado. La edad de aparición del síndrome puede variar.

2. Queratoquistes odontogénicos mandibulares diagnosticados histológicamente; en la ortopantomografía, se identifica como una zona de translucidez.
3. Hoyuelos palmo-plantar ( $\geq 2$ ), se encuentran presentes en el 87% de los pacientes. Son hoyuelos asimétricos con un diámetro de 2-3 mm y una profundidad de 1-3 mm. Son más evidentes cuando las manos y los pies se sumergen en agua caliente durante 10 minutos. Los hoyuelos pueden aparecer como lesiones blancas. Están causados por una ausencia parcial o completa de la capa queratinizada cutánea en las regiones palmar y plantar.
4. Calcificación laminar de la falx cerebri o evidencia clara de calcificación mostrada por debajo de los 20 años de edad. La calcificación de la falx cerebri suele estar presente y es visible en la radiografía anteroposterior del cráneo.
5. Costillas bífidas/fundidas/extendidas
6. Pariente de primer grado con múltiples carcinomas de células basales

#### **Criterios menores**

1. Meduloblastoma
2. Quistes linfo-mesentéricos o pleurales
3. Dismorfismos faciales: labio leporino/paladar hendido, macrocefalia, corteza orbitofrontal (OFC) superior al percentil 97, frente redondeada, aspecto facial tosco y milia facial.
4. Anomalías oculares: catarata, coloboma, microftalmos
5. Anomalías esqueléticas: Deformidad de Sprengel (o elevación congénita de la escápula), deformidad pectus marcada, sindactilia y polidactilia marcadas
6. Anomalías radiológicas: calcificación de la silla turca, hemivértebras, fusión o alargamiento de los cuerpos vertebrales, vértebras cuneiformes, defectos de modelado de manos y pies, radiolucencia en forma de llama en manos o pies.

7. Fibromas cardíacos u ováricos Por otra parte, en cuanto al uso de la radiografía, es importante destacar que, el maxilar puede parecer hipoplásico y puede haber hiperplasia mandibular con prognatismo variable. Otras anomalías esqueléticas menos prevalentes son el apiñamiento dental y la maloclusión, producidos por la presencia de queratoquistes que pueden estimular la dislocación de los elementos dentales, la reabsorción radicular y la no erupción. Se ha destacado la utilidad de la investigación radiográfica mediante ortopantomografía, ya que se pueden múltiples lesiones radiolúcidas presentes en ambos huesos maxilares, algunas de ellas asociadas a los ápices dentales de los terceros molares. Además, las lesiones presentes en el proceso alveolar pueden causar adelgazamiento del espesor óseo(4).

Los típicos hallazgos radiográficos en los maxilares son, de hecho, lesiones radiolúcidas multiloculares, con bordes escleróticos bien definidos. Los queratoquistes son descubrimientos asintomáticos y con frecuencia ocasionales, lo que puede explicar el tardío diagnóstico en algunos casos, pero pueden llegar a volverse sintomáticos cuando hay compresión nerviosa, infección, edema o movilidad dentaria. Más localizados están en la zona de la rama mandibular, mientras que el cuerpo mandibular y el maxilar superior son zonas afectadas con menor frecuencia. Los queratoquistes están generalmente rodeados de algunos quistes satélites. Dicha característica asociada a una elevada mitosis del epitelio en presencia de una cápsula fibrosa más gruesa favorece una elevada recurrencia de la lesión tras la extirpación quirúrgica; por lo tanto, está indicado el seguimiento con examen radiográfico. Otras lesiones típicas pueden encontrarse en las imágenes radiográficas del cráneo, donde suelen destacarse las alteraciones de la silla turca y la calcificación bilaminar del falx cerebri(5).

#### **Tratamiento del síndrome de Gorlin-Goltz**

Para tratar a los pacientes con síndrome de Gorlin se requiere un enfoque multidisciplinario, ameritando una vigilancia estrecha. En el caso de los pacientes

pediátricos deben someterse a una revisión cutánea anual por parte de un dermatólogo hasta que aparezca el primer carcinoma de células basales, y después someterse a una revisión al menos cada seis meses. En los pacientes pediátricos se recomiendan numerosos exámenes de referencia. Dado el riesgo de meduloblastoma en pacientes pediátricos, se recomienda una resonancia magnética del cerebro de referencia (repetida anualmente hasta los ocho años de edad y luego suspendida). Radiografías mandibulares de referencia tan pronto como se tolere y repetidas anualmente hasta el primer quiste mandibular y después cada seis meses hasta que no haya quistes mandibulares durante dos años o hasta que el paciente tenga 21 años. Radiografías de referencia de la columna vertebral al año de edad y repetirlas si hay síntomas o según el protocolo de escoliosis cada seis meses si son anormales(17).

Se recomienda una ecografía cardiaca de referencia en pacientes pediátricos para evaluar la presencia de fibromas cardíacos. Las niñas deben someterse a una ecografía pélvica en la menarquía o a los 18 años para evaluar la presencia de fibromas ováricos. Los pacientes pediátricos con síndrome de Gorlin deben someterse a un cribado anual del habla, la visión y la audición, así como a un cribado rutinario del desarrollo. Los pacientes con síndrome de Gorlin no diagnosticados en la infancia deben someterse a una resonancia magnética cerebral de referencia, asesoramiento genético y, posiblemente, una evaluación psicológica si es necesario. Deben repetirse las radiografías de mandíbula según sea necesario por los síntomas y debe realizarse una evaluación neurológica anual en pacientes con antecedentes de meduloblastoma(17). Por otra parte, en función del tipo histológico, la localización y el tipo de evolución de la lesión de los queratoquistes odontogénicos, el tratamiento considera los siguientes protocolos quirúrgicos(5):

- En caso de **lesiones uniloculares** desarrolladas en el contexto de la mandíbula y que no atraviesan los circundantes tejidos blandos, un primer



abordaje es la extirpación de la lesión relacionada a un curetaje óseo enérgico con instrumentos manuales y rotatorios, y también la aplicación de sustancias citotóxicas.

- Cuando son lesiones multiloculares desarrolladas en el contexto de la mandíbula, la forma de tratamiento anteriormente descrita todavía puede adoptarse, pero expone a un riesgo mayor de recurrencia: si esto se produce, posiblemente habrá que manejar un enfoque más radical.
- Cuando hay lesiones multiloculares en la mandíbula y que han erosionado las corticales óseas con "invasión" de los tejidos blandos, el tratamiento puede requerir una resección "en bloque" con márgenes amplios de seguridad de la lesión ya en primera instancia, seguida de una reconstrucción diferida o inmediata de la porción de tejido extirpada.
- Sobre el maxilar, las lesiones benignas pero localmente agresivas se deben tratar desde el comienzo de manera más radical que las mandibulares, con la misma extensión, tipo histológico y morfología, debido a la anatomía local (hueso fino y rápidamente erosionable, mayor proximidad a la base del cráneo, espacios neumatizados que ofrecen poca resistencia al crecimiento tumoral, fosa infratemporal, entre otros) que favorece un desarrollo más rápido y que hace más complejo el tratamiento en caso de recidiva. Los esquemas típicos de tratamiento de las lesiones odontogénicas que se desarrollan en el contexto de los huesos maxilares son: enucleación simple, enucleación con curetaje óseo asociado o no al uso tópico de productos químicos citotóxicos, resección "en bloque" seguida de una posible reconstrucción ósea,
- marsupialización y descompresión.

### **Enucleación**

Consiste en la intervención quirúrgica de extirpación completa del quiste en una sola sesión. Suele experimentar la cavidad ósea residual una cicatrización

espontánea, con regeneración ósea, debido a un mecanismo de organización del coágulo sanguíneo primitivo que se forma en el post-operatorio. Este método consiente la resolución en una sola sesión de la enfermedad y con tiempos de cicatrización más rápidos. En el caso de tumores de mayor tamaño queratósicos que ya han creado luxación o erosión de las corticales óseas, y alcanzado el plano perióstico, la completa escisión es difícil debido a las adherencias de su epitelio al tejido mucoso o perióstico(18)

El intento de preservar las estructuras neurovasculares adyacentes o los elementos dentarios y la dificultad de acceso en algunos sitios pueden añadirse al intento de limitar la extensión del campo quirúrgico y conducir a una extirpación incompleta. En los casos de invasión fuera de la cápsula perióstica, la mucosa suprayacente, que se fusiona con la pared quística, debe ser extirpada cuidadosamente porque es una de las principales fuentes de recidiva; en caso de contigüidad con elementos dentarios, se debe evaluar la modalidad de tratamiento más adecuada para no dejar residuos en su proximidad. Existen diferentes tipos de enucleación(5):

- Enucleación simple: se refiere a la extirpación de la lesión del hueso en su totalidad, sin dejar residuos macroscópicos.
- Enucleación con solución de Carnoy: se refiere a la extirpación de la lesión, seguida de la aplicación de solución de Carnoy dentro del acceso quirúrgico. La solución de Carnoy se utiliza en las paredes óseas tras la enucleación quirúrgica o en la cavidad quística antes de su extirpación; es una solución cauterizante que, sin penetrar profundamente, parece ser capaz de eliminar cualquier residuo epitelial.
- Enucleación con ostectomía periférica: la enucleación de la lesión va seguida de una ostectomía periférica. Esta técnica se sugiere como abordaje adicional para evitar la resección quirúrgica. El método incluye el uso de instrumentos

rotatorios para la extracción de una mayor cantidad de hueso, asegurando la eliminación de todo el epitelio de revestimiento residual.

- Enucleación con ostectomía periférica y aplicación de solución de Carnoy: la enucleación de la lesión va seguida de ostectomía y aplicación de solución de Carnoy en el interior de la cavidad.

### **Marsupialización**

Es el método más conservador de tratamiento de la lesión queratoquística: el principio en el que se basa es hacer que el quiste se comunique ampliamente con la cavidad oral con la consiguiente eliminación de la presión endocística. La disminución de la presión sanguínea provocará un bloqueo de la actividad osteoclástica y una estimulación de la reparación con activación de los osteoblastos, con una reducción progresiva del tamaño de la lesión (5).

### **g. Desarrollo y argumentación**

En el desarrollo de la investigación se presenta la descripción del caso clínico, donde se presenta el reporte del caso en primer lugar con la valoración inicial del paciente, incluyendo el examen físico. Consecutivamente se muestran las imágenes de los estudios complementarios y el plan de tratamiento.

#### **Reporte del caso. Ficha del Paciente:**

- NOMBRE: RMMT
- EDAD: 9 años SEXO: Masculino
- ESTADO CIVIL: Soltero
- LUGAR DE NACIMIENTO: Lima
- PROCEDENCIA: Lima - Villa el Salvador
- RELIGIÓN: Católico
- DIRECCIÓN: VES
- **MOTIVO DE CONSULTA:**

Anamnesis: Indirecta (madre) "Mi hijo tiene la cara hinchada"

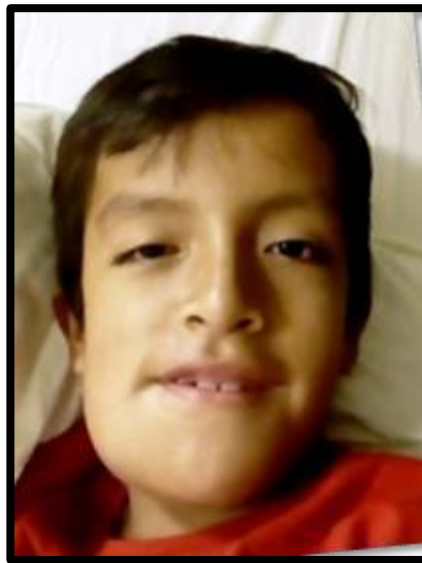Tiempo de enfermedad: 2 días

Forma de inicio: Insidioso

Curso: Progresivo

- **ANAMNESIS**

Relato: La madre refiere que paciente presenta hinchazón de rostro hace 02 días, que ha ido en aumento acompañado de dolor y dificultad abrir la boca, por lo que acude al servicio de Emergencia del Hospital de Emergencia Villa El Salvador.



*Figura 1. Foto frontal inicial de paciente de 9 años, presenta asimetría facial por aumento de volumen en región mandibular derecha.*

- **ANTECEDENTES FAMILIARES**

Padre: Aparentemente sano

Madre: Aparentemente sano

Hermanos: Aparentemente sano

- **ANTECEDENTES PERSONALES**

HTA: niega DM: niega Hepatitis: niega

Asma: A los 7 años (último episodio) RAM: niega

Antecedentes quirúrgicos: No refiere

Hospitalización: proceso asmático 7 años


**PERU** Ministerio de Salud Hospital de Emergencias Villa El Salvador

### INFORME MÉDICO

Paciente: MARIN TITO RENZO MIJAEL      Sexo: Masculino      N° HCl: 745195555  
 Edad: 9 Años      Domicilio Actual: BARRIO 2 SECTOR 1 PACHACAMAC etapa IV mz. C1 lt. 28  
 DNI: 73919266

Atención del Paciente:      Hospitalización ( )      Ambulatorio ( )      Emergencia ( X )  
 Fecha de Ingreso: 01/06/2019      Hora: 08:49  
 Fecha de Egreso:      Hora:  
 Fecha de Emisión: 01/06/2019      Hora: 12:59

**Antecedentes:**

HOSPITALIZACION A LOS 7 AÑOS POR CRISIS ASMATICA X 1 DIA EN HEVES  
 IQX NIEGA  
 ALERGIA NIEGA

**Resumen de Enfermedad (Anamnesis y Examen Físico):**

PACIENTE VARON DE 9 AÑOS. HACE 5 DIAS NOTA AUMENTO DE VOLUMEN EN REGION SUBMAXILAR DERECHA  
 HACE 1 DIA NOTA MAYOR AUMENTO DE VOLUMEN EN HEMICARA DERECHA Y DOLOR Y LEVE ERITEMA, ACUDE BOTICA  
 INDICAN AMOXICILINA Y IBUPROFENO (RECIBIO 2 TOMAS)  
 HACE 8 HORAS PRESENTA FIEBRE DE 40°C, AUTOMEDICA CON REPRIMAN. HOY DECIDE ACUDIR A EMERGENCIA

**Examen Físico Actual:**

AREG, AREH, ABEN, LOTEPE  
 VENTILA ESPONTANEAMENTE SIN DISTRES  
 PRESENTA : Aumento de volumen en maxilar inferior a nivel de región submandibular, que se extiende hacia angulo mandibular y región cervical alta del lado derecho, otro aumento de volumen en región submandibular y para mentoniano del lado izquierdo, con aumento de temperatura local, con signos de rubos, calor y dolor, duro y doloroso a la palpación.

**Exámenes de Apoyo al Diagnóstico:**

HEVES

**Diagnóstico Definitivo:**

K04.7 - Absceso periapical sin fistula  
 L03.2 - Celulitis de la cara

**Tratamiento:**

CLINDAMICINA EV  
 METAMIZOL

**Evolución:**

PACIENTE EVALUADO POR ODONTOLOGIA SUGIERE TEM DE MACIZO FACIL S/CONTRASTE PARA EVALUAR COMPROMISO VIA AEREA Y POSIBILIDAD DE LESION MANDIBULAR

**Recomendaciones (descanso médico, terapia posterior, etc.):**

SS TEM MACIZO FACIAL SIN CONTRASTE

Villa el Salvador, 1 de Junio del 2019

  
  
**BARRETO ESCOBEDO MARYCE**  
 Medico Pediatra  
 CMP: 62331

**Figura 2.** Informe médico del área de Pediatría.

OTROS: No refiere

- **EXAMEN FÍSICO**

General: AREG - AREN - ABEH - LOTEPE

Funciones vitales: (01/06/2019)

Presión arterial: 110/70 mmHg

Frecuencia cardiaca: 98 x min

Frecuencia respiratoria: 18 x min

Temperatura 36.5° C

- **EXAMEN FÍSICO REGIONAL**

- EXTRAORAL:**

- Aumento de volumen en región submandibular que se extiende hacia el ángulo y región cervical alta del lado derecho con aumento de temperatura local, signos de rubor, calor, duro y doloroso a la palpación, otro aumento de volumen en región submandibular y paramentoneana del lado izquierdo, al momento del examen no presenta disnea, ni disfagia.

- INTRAORAL:**

- Apertura bucal limitada, fondo de surco vestibular totalmente ocupado por aumento de volumen en sector postero inferior derecho (a nivel de molares deciduas) y sector postero inferior izquierdo (a nivel de canino y molar deciduo), duro y doloroso a la palpación, no presenta secreciones activas al momento del examen, piezas dentales deciduas del maxilar inferior con lesiones cariosas amplias con evidente compromiso pulpar.

- **IMPRESIÓN DIAGNOSTICA**

- Celulitis facial Vs angina de Ludwig D/C Tumor mandibular infectado  
Necrosis pulpar pz. 7.4-7.5 - 8.4-8.5

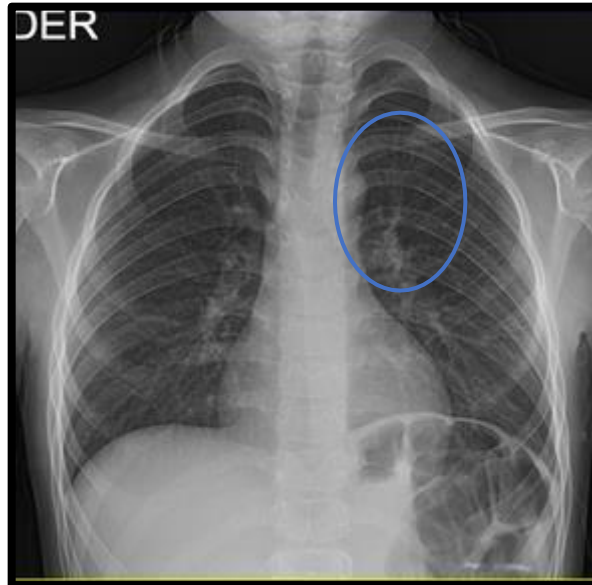
- **PLAN DE TRABAJO PARA EL DIAGNÓSTICO**

- Exámenes pre SOP Tomografía (macizo facial)

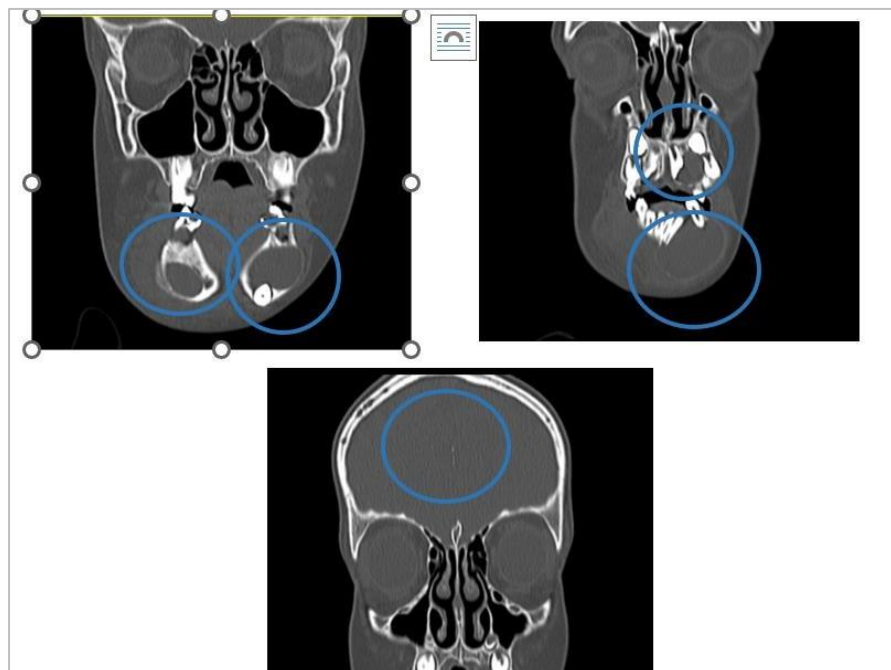
- **EXAMENES AUXILIARES:**

- Exámenes de laboratorio Radiografía de tórax Tem de macizofacial



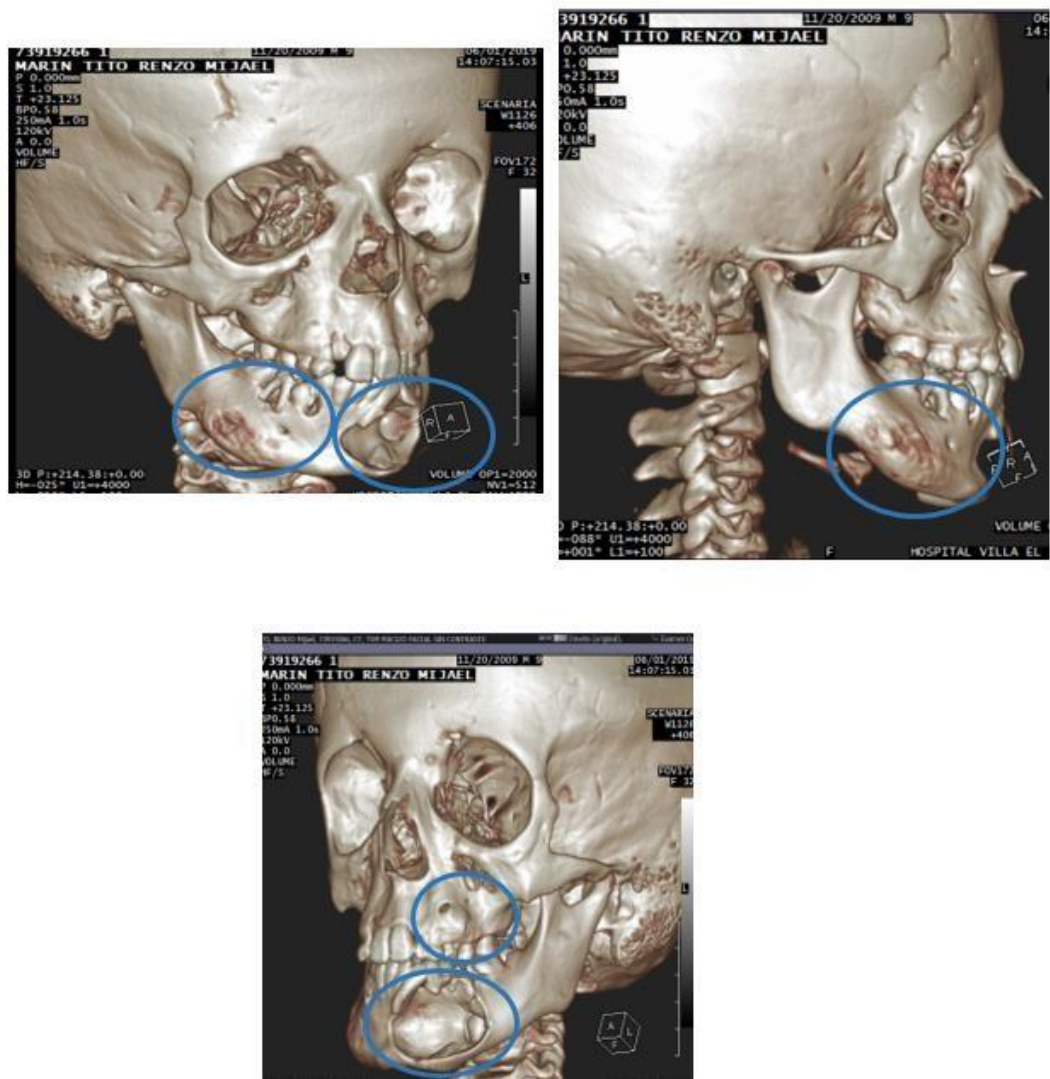


**Figura 4.** Radiografía de Tórax. Se evidencia costilla tres bífida.



**Figura 5.** TEM de macizofacial, corte coronal A. se evidencia 2 imágenes hipodensas a nivel mandibular bien delimitadas, lado izquierdo presenta la retención de una imagen hiperdensa aparentemente compatible con retención de pieza dentaria. Imagen hipodensa en maxilar superior donde se evidencia desplazamiento de pieza dentaria. Calcificación de la hoz del cerebro.





**Figura 6.** TEM de macizofacial, Reconstrucción 3D se evidencia expansión de corticales óseas a nivel mandibular derecho e izquierdo y en maxilar superior, para sínfisis mandibular izquierda presenta aparentemente lesión osteolítica.

- **TEM MACIZOFACIAL**

Se observa, múltiples imágenes hipodensas, con adelgazamiento y expansión de corticales óseas, localizadas en maxilar inferior bilateral y maxilar superior izquierdo, con retención de piezas dentales en erupción.

- **RECONSTRUCCIÓN 3D**

Informe de Tomografía

El Estudio realizado en Tomógrafo Espiral Multicorte, realizada sin la administración de contraste por vía endovenosa y graficada con ventana ósea, muestra:

Presencia de múltiples lesiones de aspecto quístico expansivo uniloculares que comprometen el maxilar superior y la mandíbula, las mismas que muestran densidad quística variables (10-20UH) de bordes definidos corticalizados que remodelan y adelgazan la tabla ósea adyacentes sin solución de continuidad de la misma y se encuentran asociadas a la corona de piezas dentales no erupcionadas y/o impactadas; las mismas que mide 13.7×13.0mm a nivel del cuerpo izquierdo del maxilar superior, así como de 21.6×17.4 y 31.7×22.3mm en las ramas mandibulares horizontales derecha e izquierda, respectivamente.

Septum nasal central.

Cornetes muestran configuración habitual sin signos de hipertrofia mucosa.

Las partes blandas muestran leve aumento de volumen y densidad en las áreas adyacentes a las lesiones descritas, sin definirse colecciones líquidas.

===== [Conclusion] =====

MÚLTIPLES LESIONES QUISTICAS EXPANSIVAS DEL MAXILAR SUPERIOR Y MANDIBULA DE ASPECTO ODONTOGENICO QUE SUGIEREN TUMOR ODONTOGENICO QUERATOQUISTICO PROBABLEMENTE ASOCIADO A SINDROME DE GORLING-GOLTZ. EVALUAR EN EL CONTEXTO CLINICO Y DE LOS ANTECEDENTES.

*Figura 7. Informe de Tomografía.*

- **PLAN DE TRATAMIENTO**

Indicaciones:

Desfocalización en sala de operaciones Biopsia por punzo aspiración

Indicaciones de hospitalización estaba a cargo de emergencia medicina.

Odontología: clindamicina 40 mg/kg, analgesia

Baf, por saber contenido, hallazgo de tumores lado derecho superior

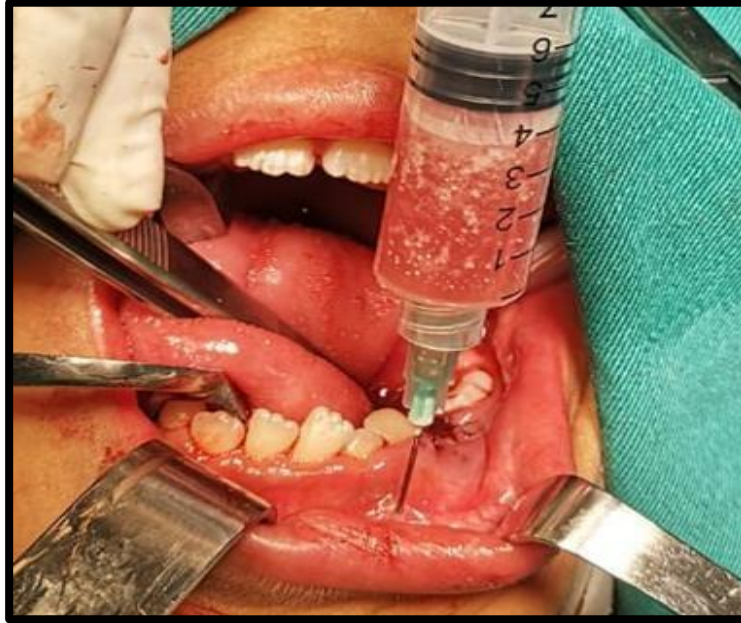- **HOSPITALIZADO 01/06/2019**

Tratamiento 01 - 10/06/2019

Ceftriaxona 1.2g EV c/12h Clindamicina 400mg EV c/8h Metamizol 600mg

EV PRN T°> 38°C Biopsia y desfocalización 08/06/2019

Informe médico indica que el paciente cuenta con todos los exámenes prequirúrgicos, anestesia y cardiológicos listo para intervención



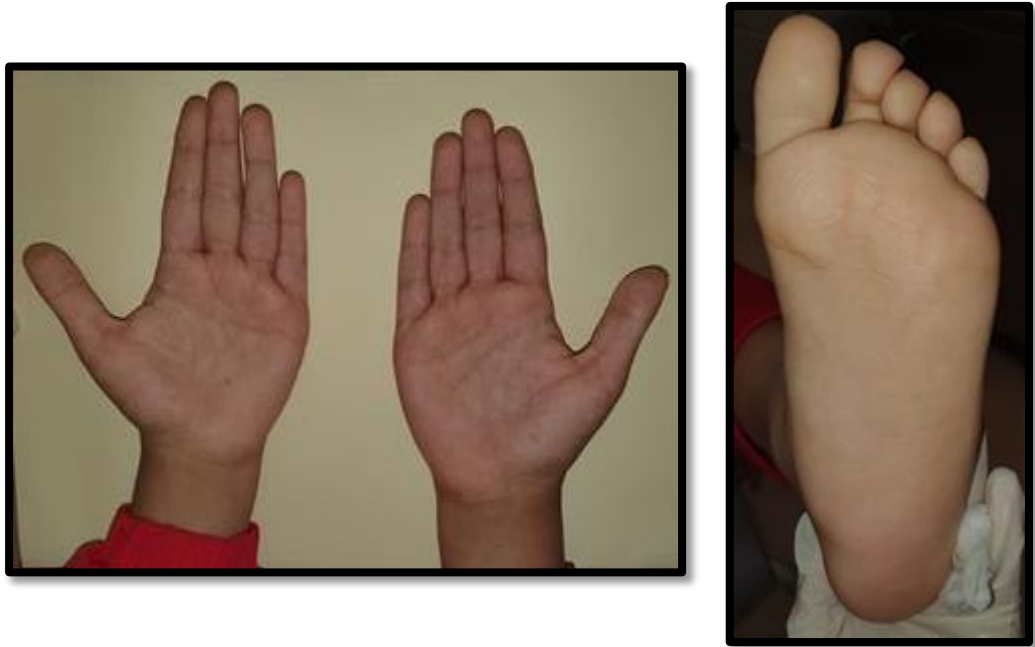
**Figura 8.** Toma de biopsia. Biopsia por punzoaspiración, exodoncia de piezas infectadas. Fecha 08/06/2019

RESULTADO
<p>FECHA 2019-06-13 09:24:00</p>
<p>DESCRIPCIÓN MACROSCÓPICA</p> <p>LC 256-19 SE RECIBE LIQUIDO DE TUMOR MANDIBULAR IZQUIERDO DE ASPECTO TURBIO, COLOR SANGUINOLENTO Y VOLUMEN DE 3 ml.</p> <p>LC 258-19 SE RECIBE LIQUIDO DE TUMOR MANDIBULAR DERECHO DE ASPECTO TURBIO, COLOR SANGUINOLENTO Y VOLUMEN DE 2 ml.</p> <p>LC 260-19 SE RECIBE LIQUIDO DE TUMOR MAXILAR SUPERIOR LADO IZQUIERDO DE ASPECTO TURBIO, COLOR SANGUINOLENTO Y VOLUMEN DE 2 ml.</p> <p>LC 262-19 SE RECIBE LIQUIDO DE TUMOR MANDIBULAR DERECHO DE ASPECTO TURBIO, COLOR SANGUINOLENTO Y VOLUMEN DE 3 ml.</p>
<p>DESCRIPCIÓN MICROSCÓPICA</p>
<p>DIAGNÓSTICO ANATOMOPATOLOGICO</p> <p>LC 256-19 / LIQUIDO DE TUMOR MANDIBULAR IZQUIERDO (EXTENDIDO) POBLACIÓN CELULAR COMPUESTA DE ERITROCITOS Y ESCASOS POLIMORFONUCLEARES Y LINFOCITOS PEQUEÑOS SIN ATIPIA. - MUESTRA HEMATICA</p> <p>LC 258-19 / LIQUIDO DE TUMOR MANDIBULAR IZQUIERDO (BLOQUE CELULAR) POBLACIÓN CELULAR COMPUESTA DE ERITROCITOS Y ESCASOS POLIMORFONUCLEARES Y LINFOCITOS PEQUEÑOS SIN ATIPIA. - MUESTRA HEMATICA</p> <p>LC 257-19 / LIQUIDO DE TUMOR MANDIBULAR DERECHO (EXTENDIDO) POBLACIÓN CELULAR COMPUESTA POR LINFOCITOS PEQUEÑOS SIN ATIPIA, POLIMORFONUCLEARES Y ALGUNAS CELULAS ESCAMOSAS SIN ATIPIA. - CITOLOGÍA NEGATIVA PARA NEOPLASIA MALIGNA.</p> <p>LC 258-19 / LIQUIDO DE TUMOR MANDIBULAR DERECHO (BLOQUE CELULAR) POBLACION CELULAR COMPUESTA PREDOMINANTEMENTE POR POLIMORFONUCLEARES ACOMPAÑADOS DE HISTIOCITOS Y ALGUNOS LINFOCITOS PEQUEÑOS SIN ATIPIA. - PROCESO INFLAMATORIO CRÓNICO ACTIVO - NO SE OBSERVA NEOPLASIA MALIGNA</p> <p>LC 259-19 / LIQUIDO DE TUMOR MAXILAR SUPERIOR LADO IZQUIERDO (EXTENDIDO) POBLACIÓN CELULAR COMPUESTA DE ERITROCITOS Y ESCASOS POLIMORFONUCLEARES Y LINFOCITOS PEQUEÑOS SIN ATIPIA. - MUESTRA HEMATICA</p> <p>LC 260-19 / LIQUIDO DE TUMOR MAXILAR SUPERIOR LADO IZQUIERDO (BLOQUE CELULAR) POBLACIÓN CELULAR COMPUESTA DE ERITROCITOS Y ESCASOS POLIMORFONUCLEARES Y LINFOCITOS PEQUEÑOS SIN ATIPIA. - MUESTRA HEMATICA</p> <p>LC 261-19 / LIQUIDO DE TUMOR MANDIBULAR DERECHO (EXTENDIDO) POBLACION CELULAR COMPUESTA PREDOMINANTEMENTE POR POLIMORFONUCLEARES ACOMPAÑADOS DE HISTIOCITOS Y ALGUNOS LINFOCITOS PEQUEÑOS SIN ATIPIA. - PROCESO INFLAMATORIO CRÓNICO ACTIVO - NO SE OBSERVA NEOPLASIA MALIGNA</p>
<p>OBSERVACIONES</p>
<p>PERSONAL QUE REALIZÓ LA PRUEBA FINAO GONZALES, KARRIA BELEN</p>

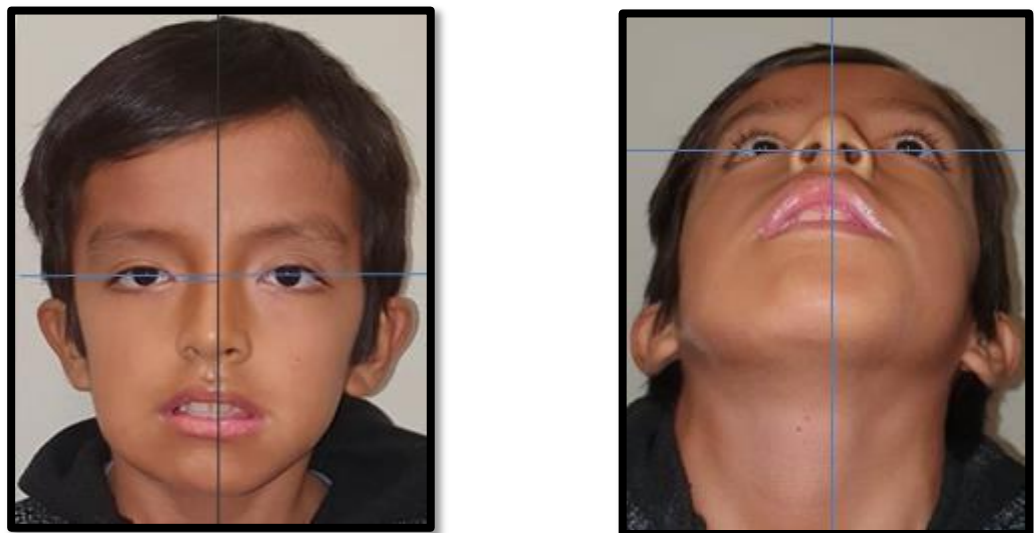**Figura 9.** Resultado de la biopsia.

- **CONTROL CONSULTA EXTERNA PO 05**

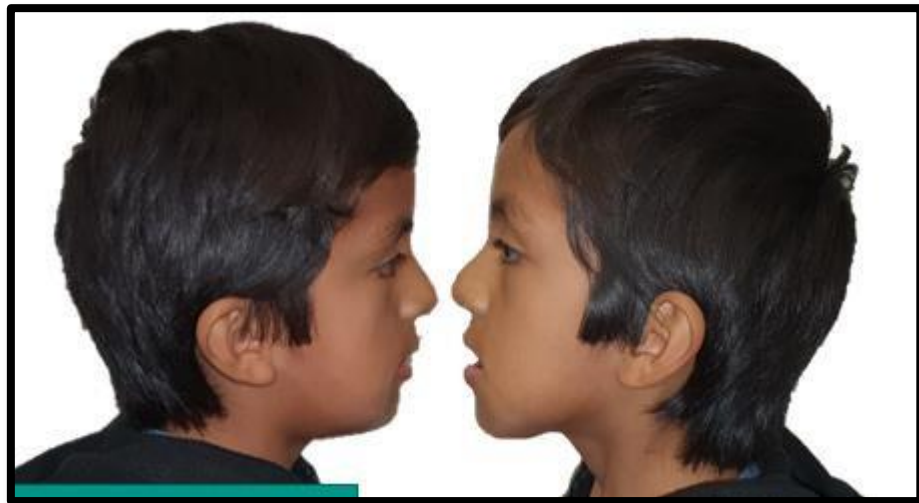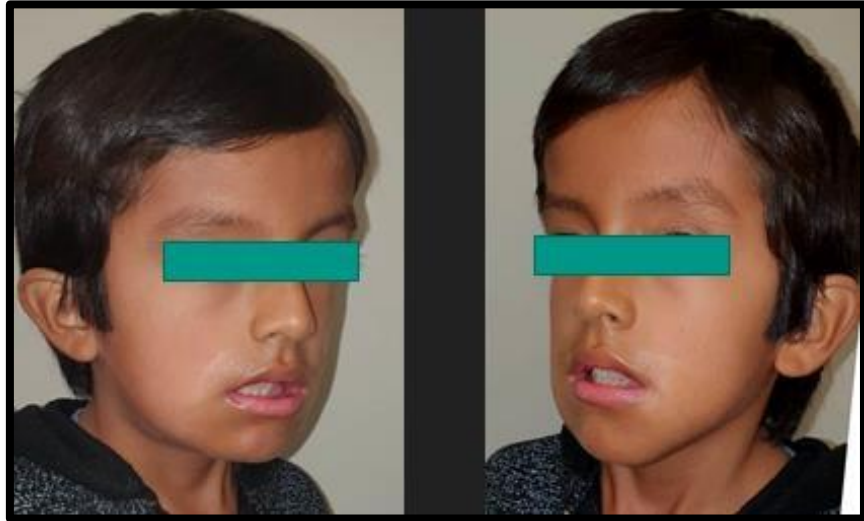Examen físico especializado y nevos palmo plantares



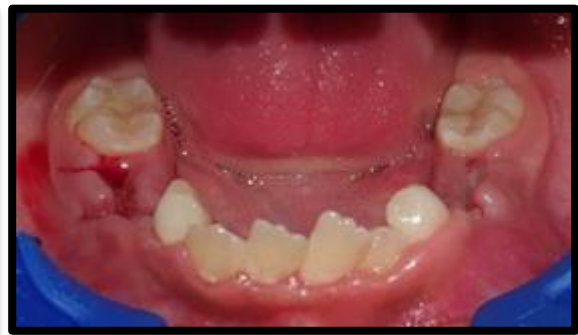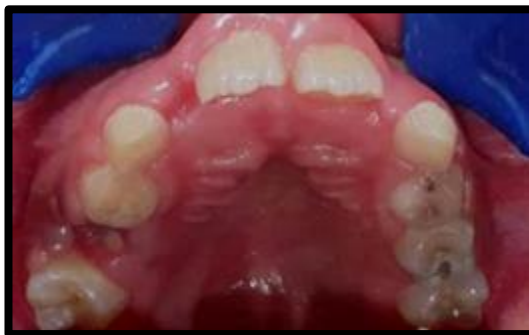*Figura 10. Nevos palmo plantares.*

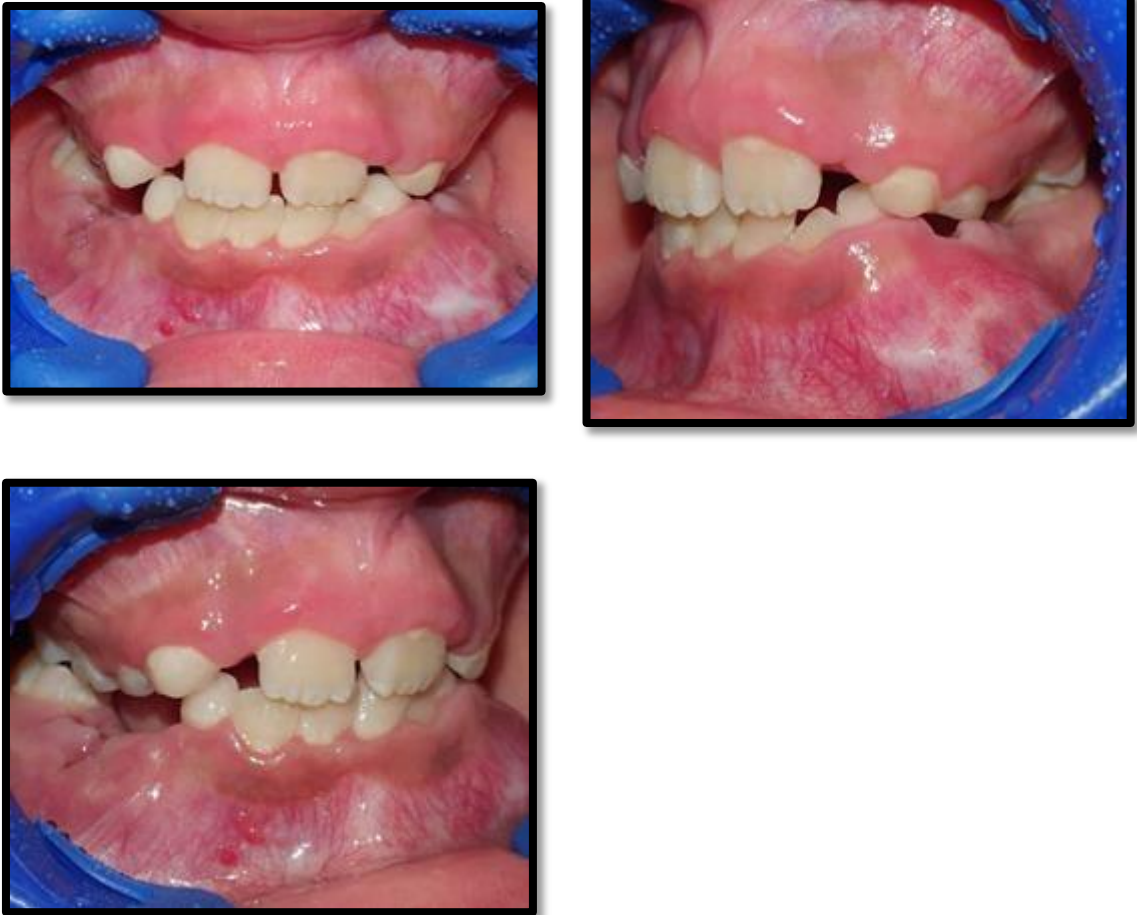

*Figura 11. Foto de frente y submentovertebral PO 05.*



*Figura 12. Recuento fotográfico de la evaluación extraoral, fotos laterales y  $\frac{3}{4}$  PO 05 donde se observa que el lado izquierdo, remite inflamación, persiste consistencia dura.*

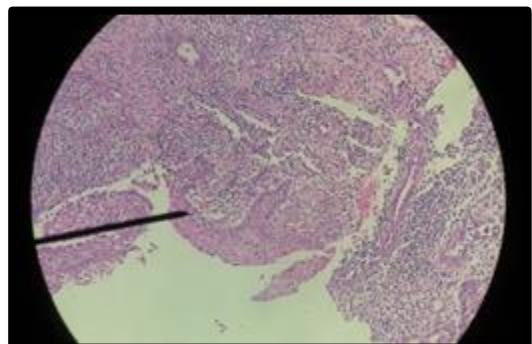
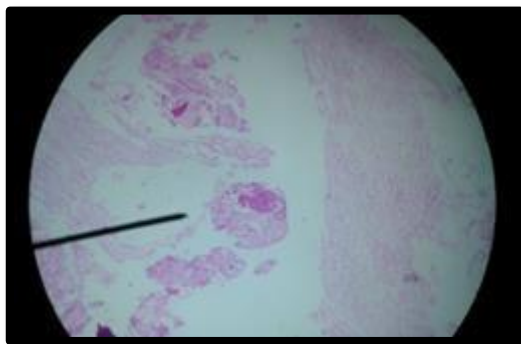




**Figura 13.** Recuento fotográfico de la evaluación intraoral. PO 05 A y B fotos oclusales, C, D y E se evidencia aumento de volumen en fondo de surco superior e inferior.

- **PLAN DEL TRABAJO PARA EL DIAGNOSTICO**  
Biopsia incisional IC dermatología
- **PLAN DE TRABAJO**  
Biopsia Incisional  
Interconsulta con dermatología
- **RESULTADO ANATOMÍA PATOLÓGICA 08/06/2019**

2019-07-04 19:40:00
DESCRIPCIÓN MACROSCÓPICA HE 4049-19 SE RECIBE SEIS FRAGMENTOS DE TEJIDO IRREGULAR, BLANQUECINO DE CONSISTENCIA BLANDA DE 0.2 CM CADA UNO. SE INCLUYE TODO EN UNA CANASTA. HE 4050-19 SE RECIBE UN FRAGMENTO DE TEJIDO IRREGULAR, DE COLOR PARDO CLARO Y CONSISTENCIA FIBROSA QUE MIDE 0.4 X 0.3 X 0.2 CM. SE INCLUYE TODO EN UNA CANASTA.
DESCRIPCIÓN MICROSCÓPICA HE 4049-19 TEJIDO FRAGMENTADO COMPUESTO POR EPITELIO PLANO POLIESTRATIFICADO CON ÁREAS DE PARAQUERATOSIS Y ABUNDANTES RESIDUOS QUERATINICOS. HE 4050-19 MUESTRA COMPUESTA POR TEJIDO FIBROCONECTIVO CON INFILTRADO INFLAMATORIO AGUDO Y CRÓNICO INESPECÍFICO, TEJIDO DE GRANULACIÓN Y ÁREAS TAPIZADAS POR UN EPITELIO PLANO POLIESTRATIFICADO NO QUERATINIZADO CON AMPLIAS ÁREAS DE EROSIÓN.
DIAGNÓSTICO ANATOMOPATOLÓGICO HE 4049-19 HALLAZGOS HISTOLÓGICOS COMPATIBLES CON QUERATOQUISTE ODONTOGENO. HE 4050-19 HALLAZGOS HISTOLÓGICOS COMPATIBLES CON QUISTE DENTIGERO INFLAMADO.
OBSERVACIONES VALORAR CON LA CLÍNICA, HALLAZGOS OPERATORIOS Y ESTUDIOS DE IMÁGENES.
PERSONAL QUE REALIZÓ LA PRUEBA ARANA RUIZ, JORGE ARTURO



**Figura 14.** Resultado de anatomía patológica.

- **IC DERMATOLOGÍA 22/07/2019**

Examen clínico

No presenta lesiones en cabeza y cuerpo.

Depresiones puntiformes en talos, a predominio derecho.

Imp Dx: Queratolisis punctata

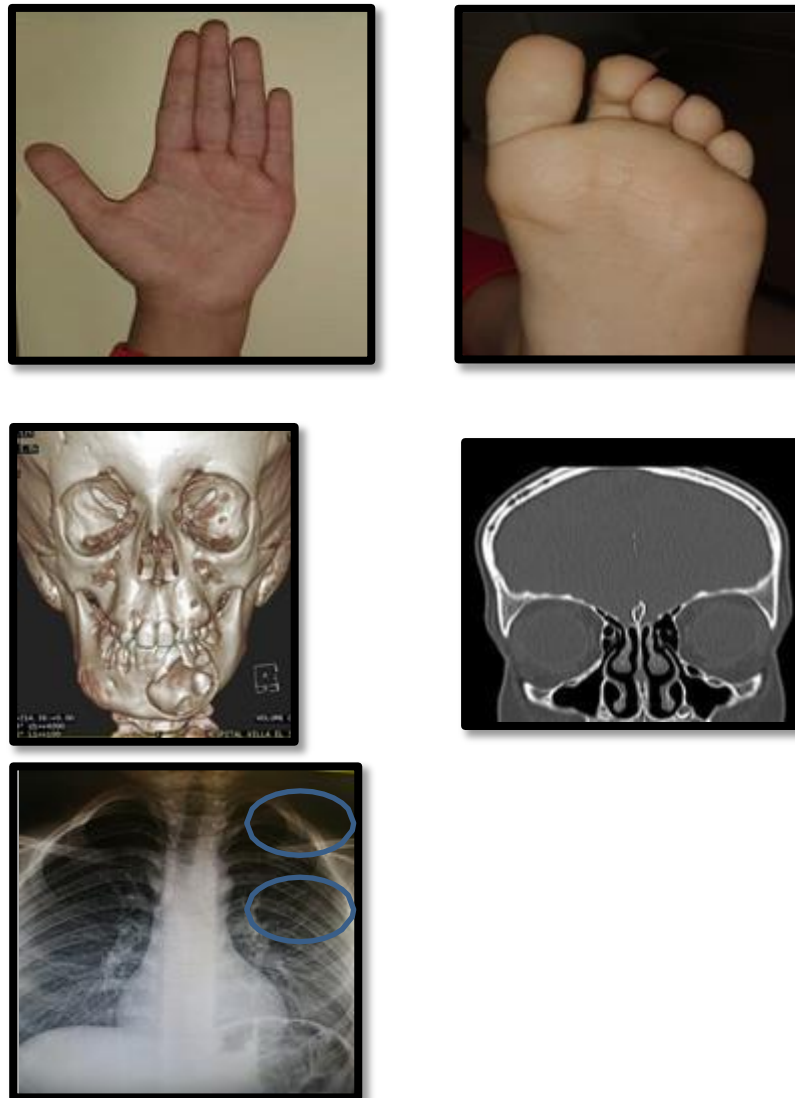
Observaciones

Reevaluación a solicitud

Al momento, no se encuentran hallazgos en piel compatibles con Sd Gorlin –

Goltz

- IDENTIFICACIÓN DEFINITIVA SEGÚN CRITERIOS PARA EL DIAGNÓSTICO DE SÍNDROME DE GORLIN - GOLTZ



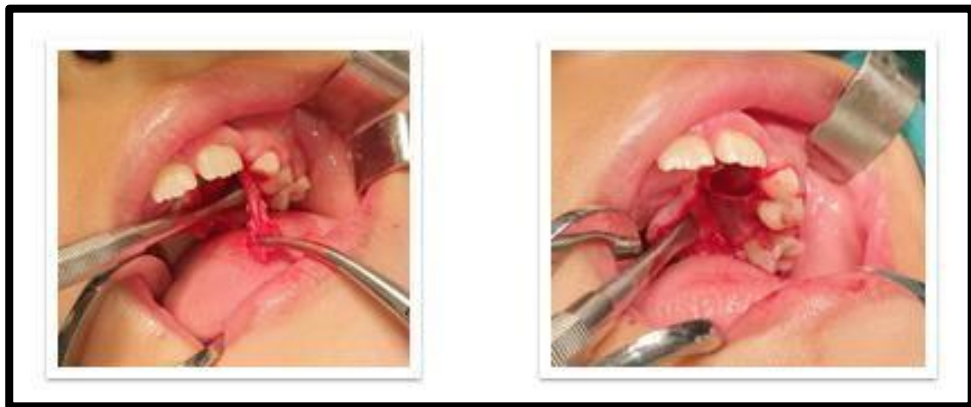
**Figura 15.** Criterios para el diagnóstico de síndrome de Gorlin-Goltz. A y B. pits palmo plantares, imagen C reconstrucción 3D Queratoquiste, imagen D calcificación de la hoz del cerebro, imagen E tercera costilla bífida.

- **DIAGNÓSTICO DEFINITIVO:**  
 Síndrome de Gorlin-Goltz Queratoquiste  
 Quiste dentigero
- **PLAN DE TRATAMIENTO**  
 SOP  
 Enucleación Marsupialización

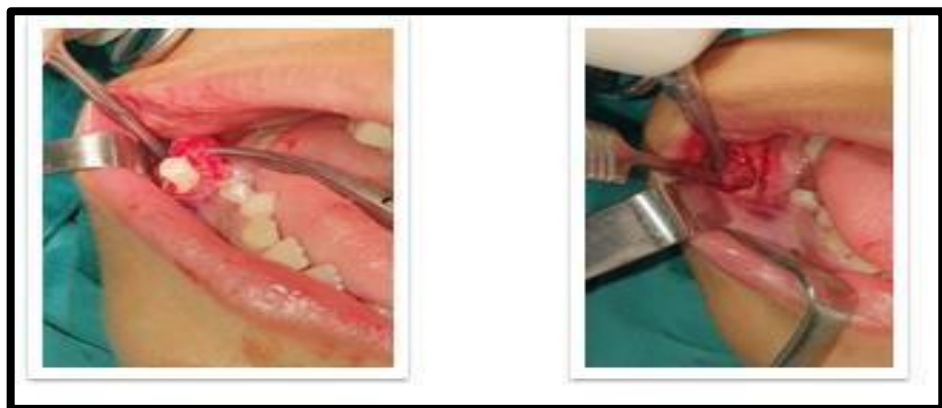

- **PROCEDIMIENTO**

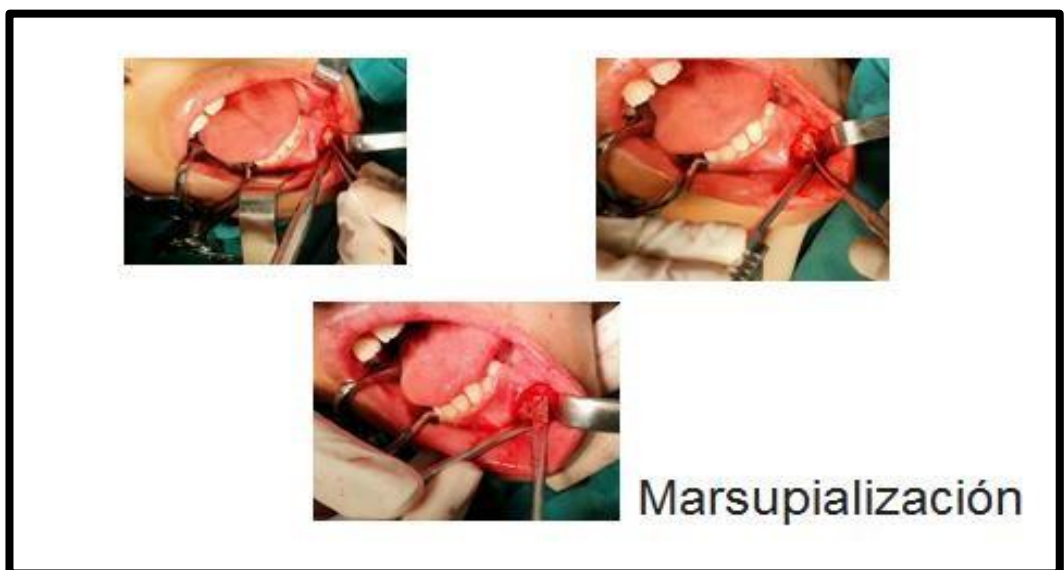
Enucleación

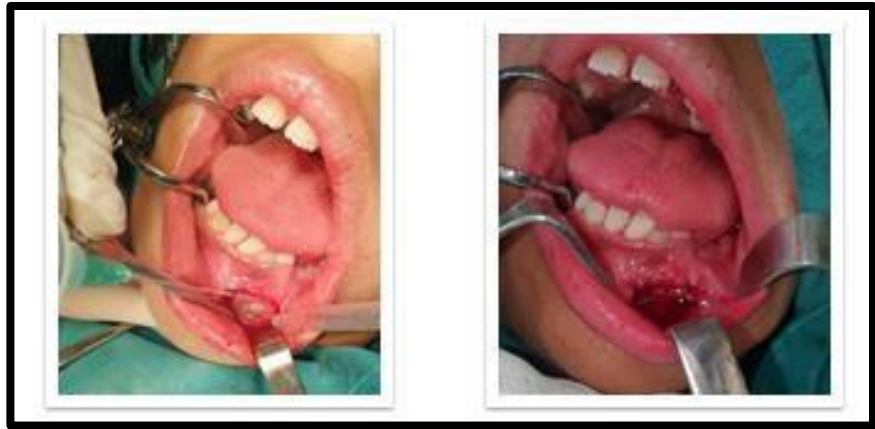

Marsupialización

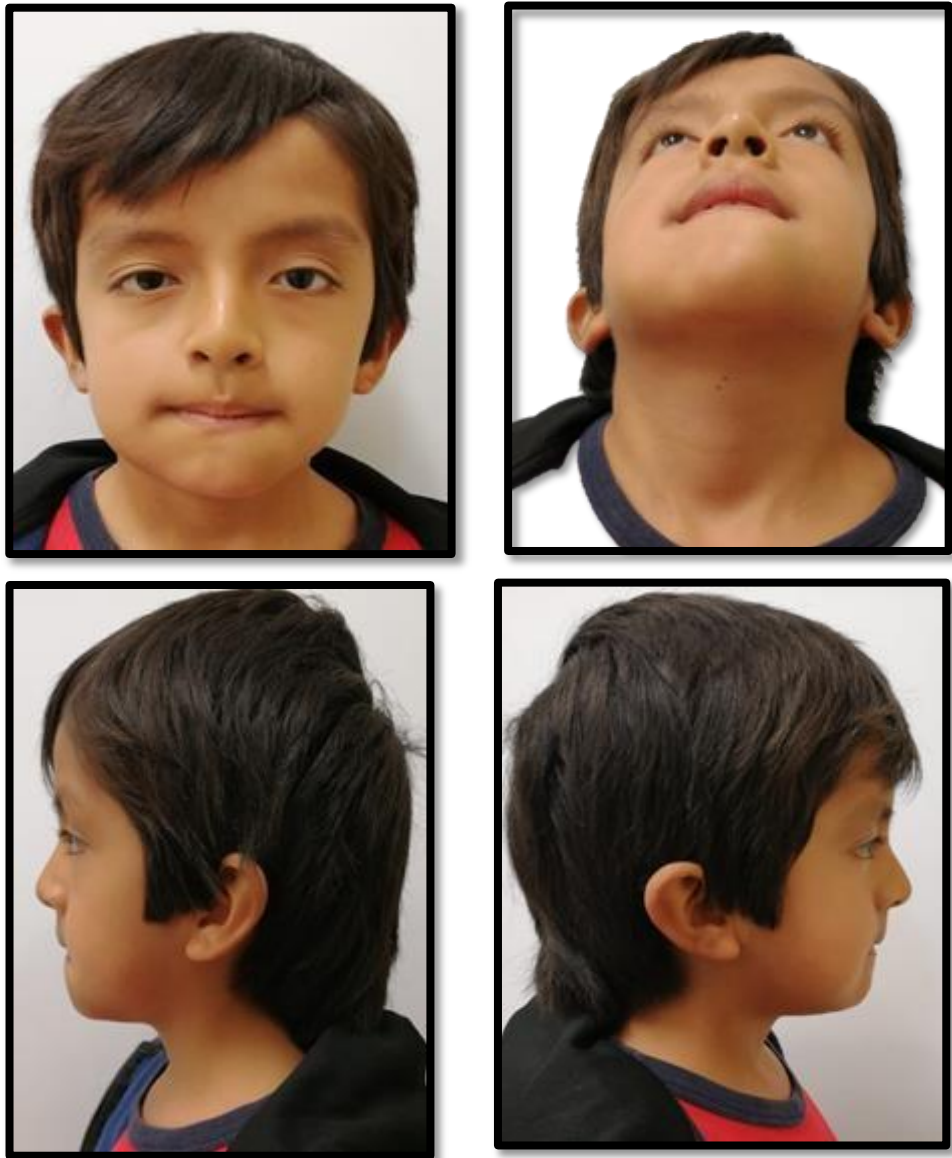

*Figura 16. Enucleación.*



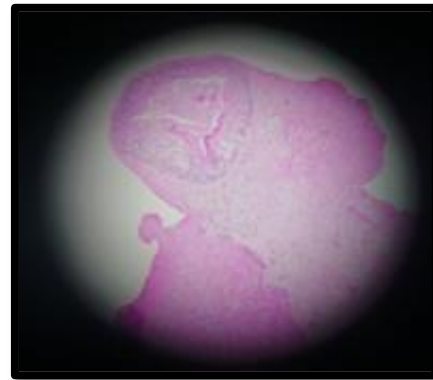
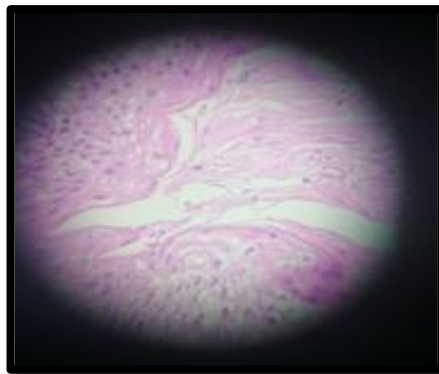


*Figura 17. Marsupialización.*

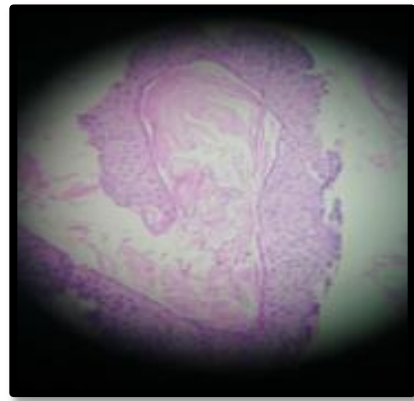
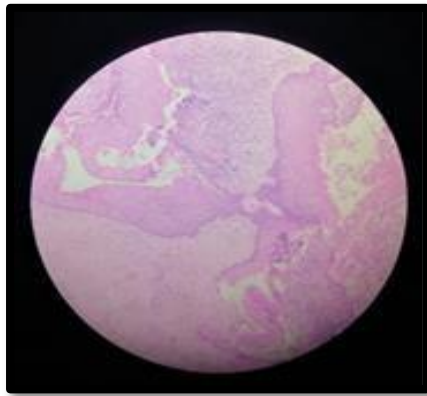


*Figura 18. Recuento fotográfico post- tratamiento 20 días*

<p>FECHA 2019-08-15 09:09:00</p>
<p>DESCRIPCION MACROSCOPICA</p> <p>HE 5110-19 ROTULADO COMO CAPUCHÓN PERICORONARIO PIEZA2.2 SE RECIBE DOS FRAGMENTOS DE TEJIDO IRREGULAR QUE EN CONJUNTO MIDEN 0.6 X 0.4 X 0.3 CM , COLOR PARDO. SE INCLUYE TODO EN UNA CANASTA.</p> <p>HE 5111-19 ROTULADO COMO TUMOR MAXILAR IZQUIERDO SE RECIBE FORMACION QUISTICA QUE MIDE 1.5 X 1.0 X 0.3 CM, DE SUPERFICIE EXTERNA , COLOR PARDO CLARO LISA, SUPERFICIE INTERNA LISA. SE INCLUYE TODO EN UNA CANASTA.</p>
<p>DESCRIPCION MICROSCOPICA</p>
<p>DIAGNOSTICO ANATOMOPATOLOGICO</p> <p>HE 5110-19 TEJIDO FIBROCONECTIVO SIN ALTERACIONES SIGNIFICATIVAS Y QUERATOQUISTE DE 1 mm.</p> <p>HE 5111-19 QUERATOQUISTE ODONTOGENICO.</p>
<p>OBSERVACIONES</p>
<p>PERSONAL QUE REALIZO LA PRUEBA PINAO GONZALES, KARINA BELEN</p>

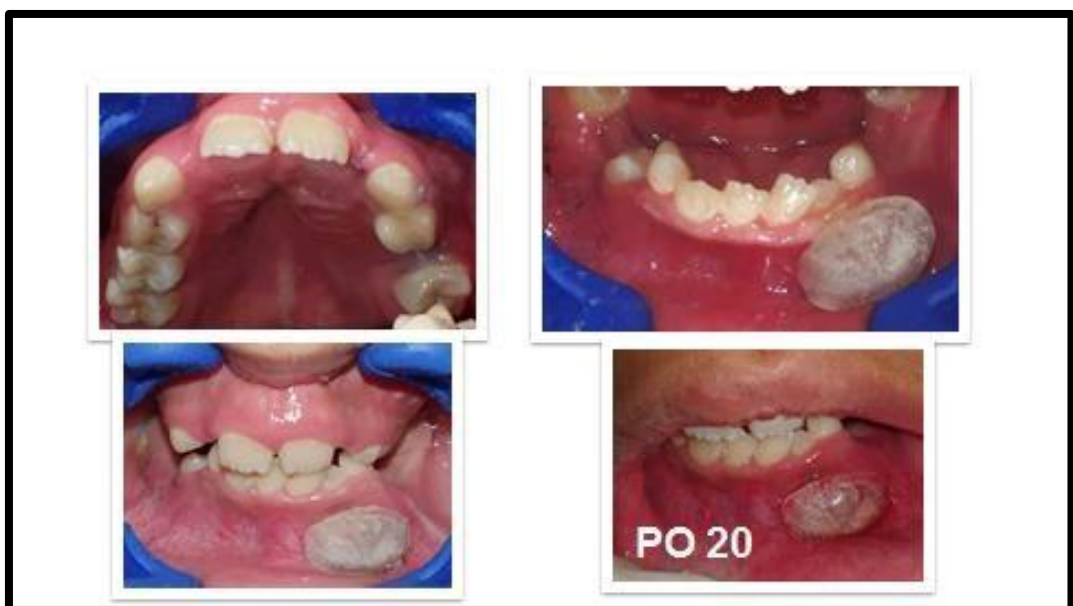

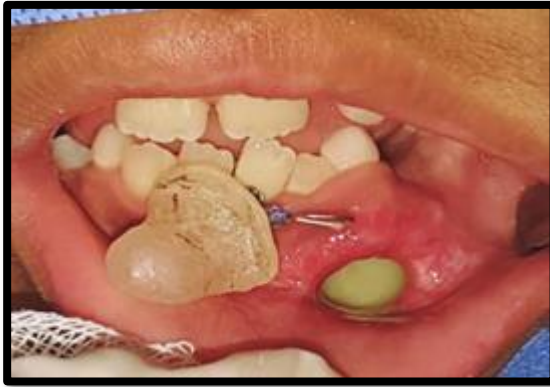<p>FECHA 2019-08-15 09:13:00</p>
<p>DESCRIPCION MACROSCOPICA</p> <p>HE 5112-19 ROTULADO COMO CONTENIDO TUMOR ODONTOGENICO QUERATOQUISTICO (IZQUIERDO) SE RECIBE MATERIAL PARDUSCO DE VOLUMEN DE 1 CC, CONSISTENCIA FRIABLE. SE INCLUYE TODO EN UNA CANASTA.</p> <p>HE 5113-19 ROTULADO COMO CONTENIDO TUMOR ODONTOGENICO IZQUIERDO SE RECIBE MATERIAL PARDUSCO EN UN VOLUMEN DE 0.8 CC, CONSISTENCIA FRIABLE. SE INCLUYE TODO EN UNA CANASTA.</p>
<p>DESCRIPCION MICROSCOPICA</p>
<p>DIAGNOSTICO ANATOMOPATOLOGICO</p> <p>HE 5112-19 FRAGMENTOS DE EPITELIO ESCAMOSO CON SUPERFICIE PARAQUERATOTICA, ACOMPAÑADOS DE DEBRIS QUERATINACEO. HALLAZGOS COMPATIBLES CON QUERATOQUISTE ODONTOGENICO.</p> <p>HE 5113-19 MUY ESCASO MATERIAL EOSINOFILICO ACELULAR QUE PODRIA CORRESPONDER A RESTOS DE QUERATINA.</p>
<p>OBSERVACIONES</p>
<p>PERSONAL QUE REALIZO LA PRUEBA PINAO GONZALES, KARINA BELEN</p>



<p>FECHA 2019-08-15 09:19:00</p>
<p>DESCRIPCION MACROSCOPICA</p> <p>HE 5114-19 ROTULADO COMO CAPUCHÓN PERICORONARIO LADO DERECHO SE RECIBE MULTIPLES FRAGMENTOS DE TEJIDO IRREGULAR COLOR PARDO CON ÁREAS HEMORRAGICAS, QUE EN CONJUNTO HACEN UN VOLUMEN DE 2 CC. SE INCLUYE TODO EN UNA CANASTA.</p> <p>HE 5115-19 ROTULADO COMO MANDIBULA DERECHA ( PIEZA 4.5 ) SE RECIBE PIEZA DENTARIA PREMOLAR ( PIEZA 4.5 SEGUN ORDEN ) DE 0.9 X 0.8 X 0.7 CM, CUYA RAIZ DENTARIA FORMA UNA CAVIDAD SOBRE LA QUE SE ASIENTA UN TEJIDO OVOIDE DE 0.7 X 0.6 CM, DE COLOR BLANQUECINO Y CONSISTENCIA ELASTICA. TRAE ADHERIDO UN FRAGMENTO DE MUCOSA DE 1.5 X 1.0 CM , COLOR PARDO ROSADO , LATERAL A RAIZ Y LA CORONA DENTARIA. SE INCLUYE MUESTRA REPRESENTATIVA EN DOS CANASTAS.</p>
<p>DESCRIPCION MICROSCOPICA</p>
<p>DIAGNOSTICO ANATOMOPATOLOGICO</p> <p>HE 5114-19 FRAGMENTOS DE PARED DE QUISTE DENTIGERO.</p> <p>HE 5115-19 HALLAZGOS COMPATIBLES CON PARED DE QUISTE DENTIGERO INFLAMADO. SE OBSERVA ADEMÁS PULPA DENTARIA RADICULAR SIN ALTERACIONES SIGNIFICATIVAS.</p>
<p>OBSERVACIONES</p>
<p>PERSONAL QUE REALIZO LA PRUEBA PINAO GONZALES, KARINA BELEN</p>

**Figura 19.** Resultado de anatomía patológica.





**Figura 20.** Recuento fotográfico intra oral, revisión y cambio de tutor, paciente al PO 20 aun cuenta con secreción purulenta.

- **REDUCCIÓN DE TUTOR 31/08/2019**

S: Paciente no refiere molestias, no dolor, no sangrado

O: herida quirúrgica en cuadrante II y IV en adecuado proceso de cicatrización, no secreciones no sangrado, herida en III en cicatrización por segunda intención, presenta tutor de acrílico fijo y estable, al retirar tutor se observa en lecho quirúrgico secreción purulenta franca

A: evolución estacionaria

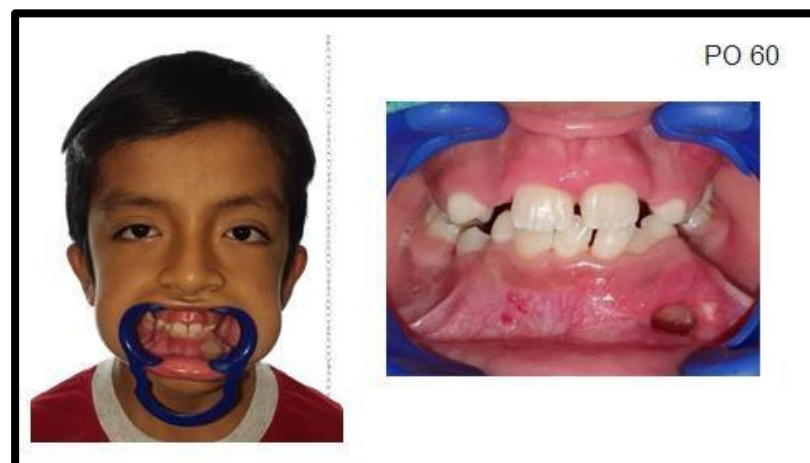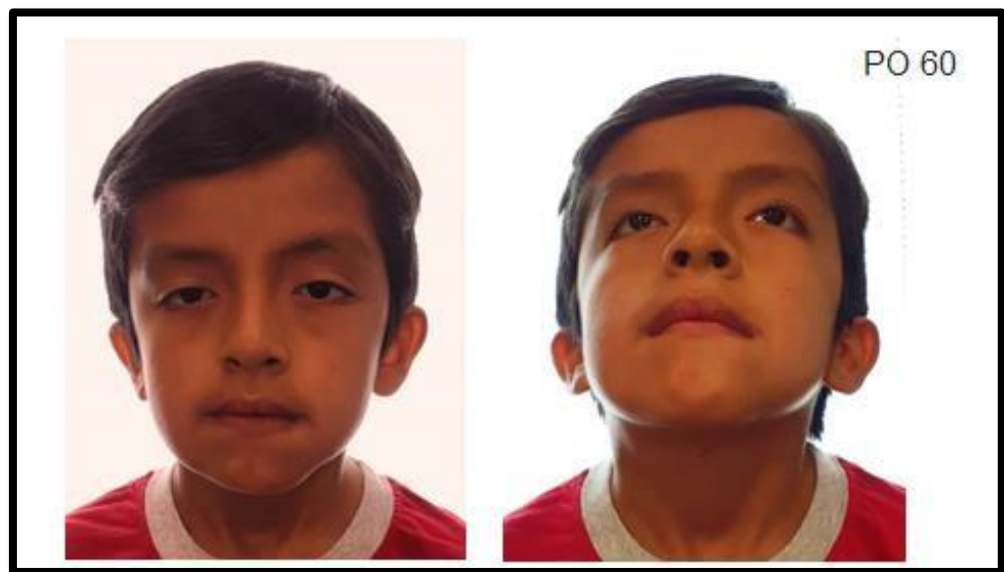P: se realiza retiro de tutor y lavado de lecho quirúrgico profuso, hasta no evidenciar secreción, previo a lavado se toma muestra para cultivo, se coloca alveolex y bálsamo del Perú.

- Se indica continuar antibioticoterapia
- Se cita para control y lavados

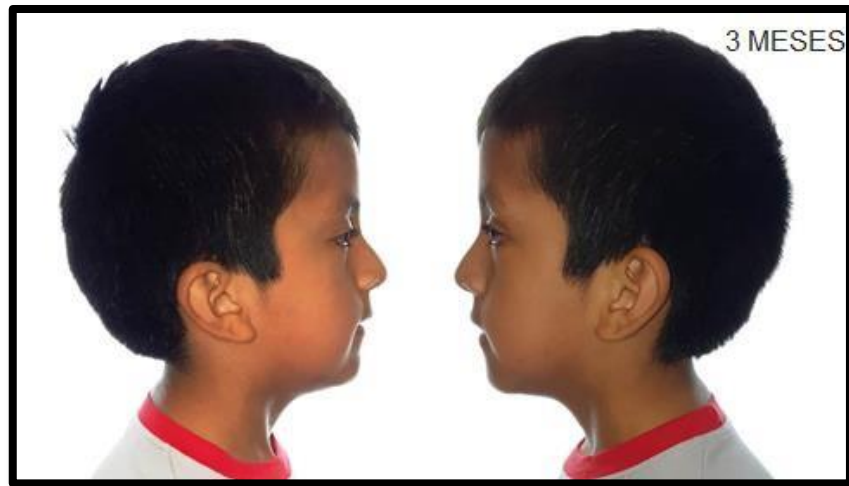
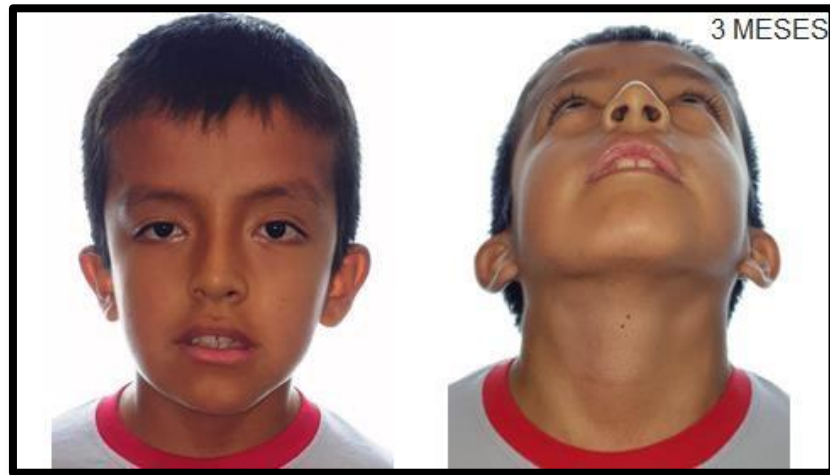
EOSINFILOS	10 %	
BASOFILOS	0 %	
MIELOCITOS	0 %	
METAMIELOCITOS	0 %	
ABASTONASDOS	0 %	
SEGMENTADOS	46 %	
LINFOCITOS	35 %	
MONOCITOS	9 %	
BLASTOS	0 %	
PROMIELOCITOS	0 %	
SUMA DE RECUENTO DIFERENCIAL %	100	

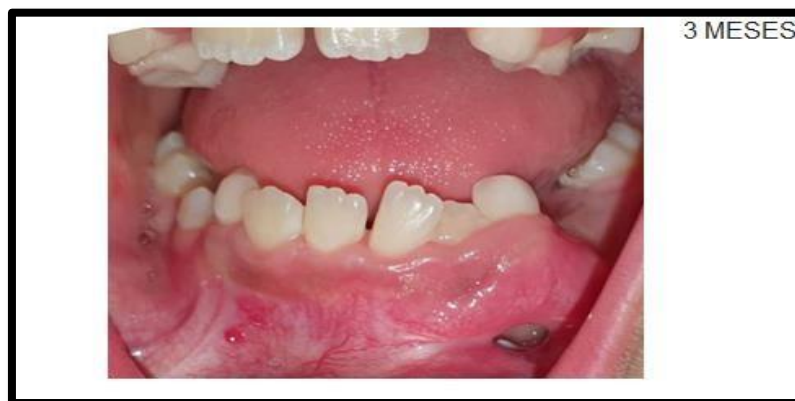*Figura 22. Resultados de laboratorio*



*Figura 23. Recuento fotográfico del paciente PO 60*

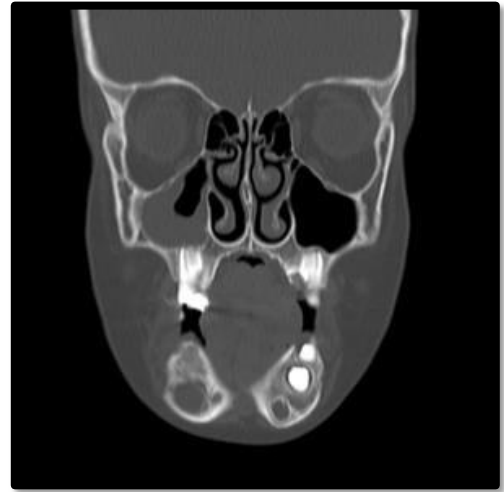
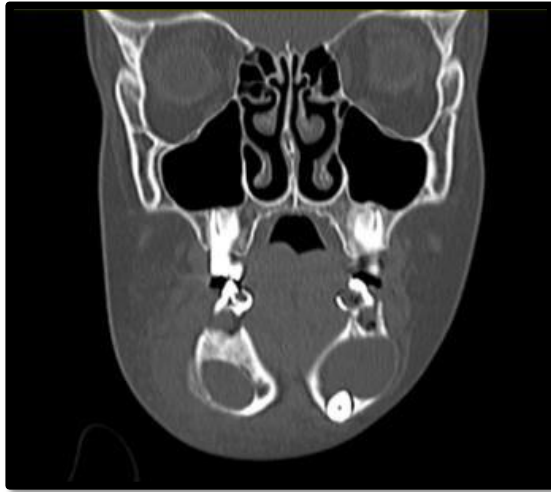

**Figura 24.** Extraoral a los 3 meses

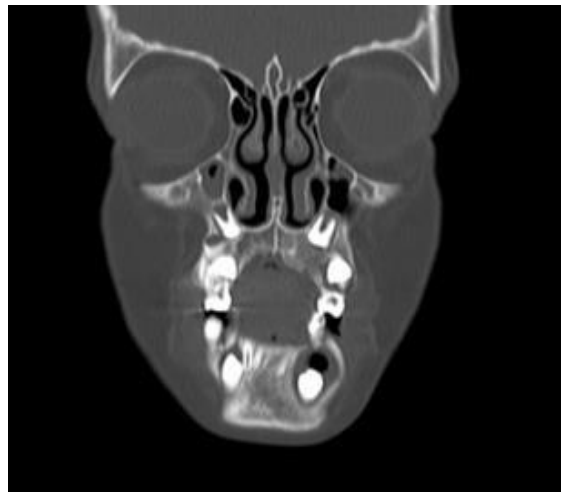
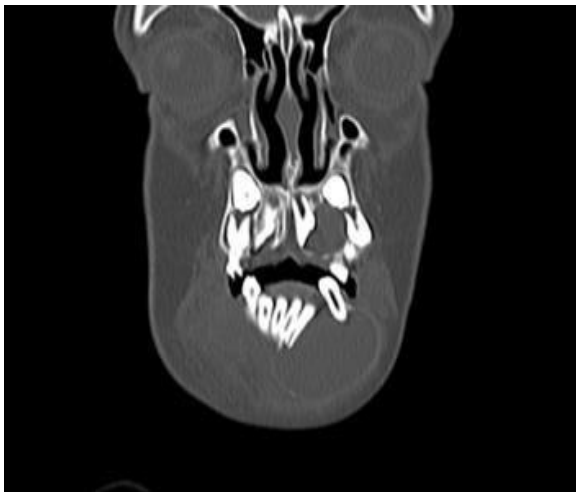
**Figura 25.** Intraoral a los 3 meses

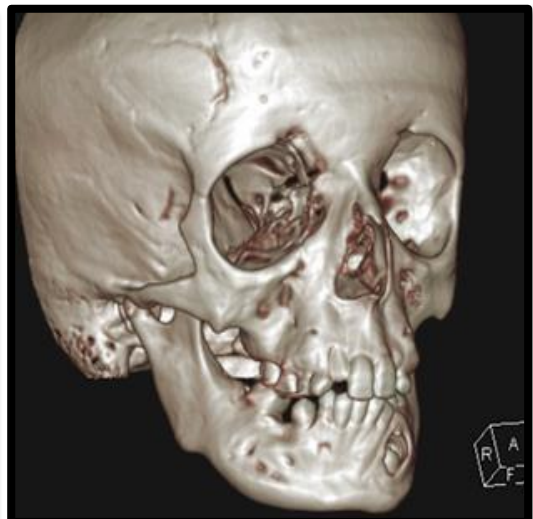
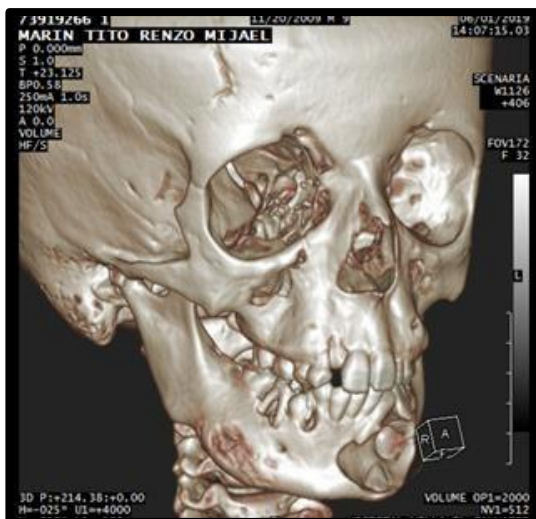




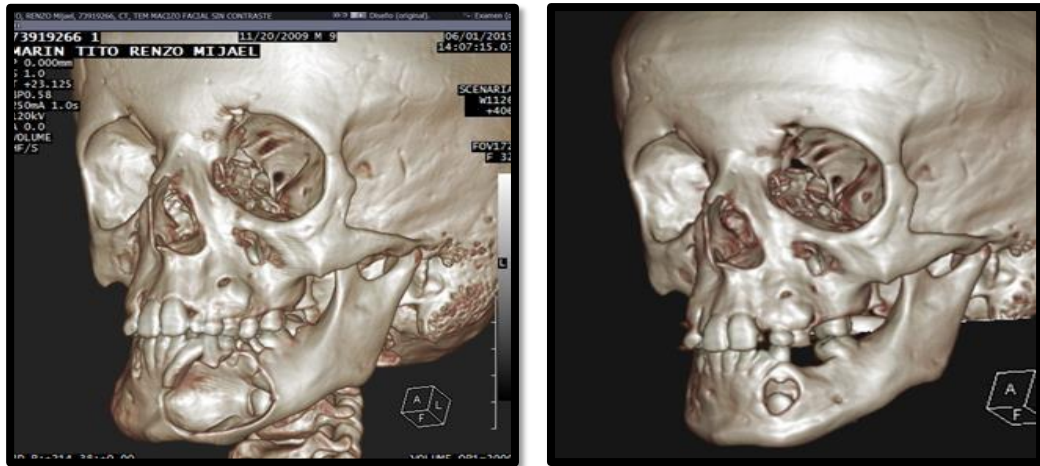
**Figura 26.** TEM corte coronal comparativo. imagen A 03/08/2019 imaben B 27/11/2019 se evidencia descompresión.



**Figura 27.** TEM corte coronal comparativo maxilar superior izquierdo. imagen A 03/08/2019 imaben B 27/11/2019 se evidencia descompresión.



**Figura 28.** Reconatrucción 3D comparativa lado derecho. imagen A 03/08/2019 imaben B 27/11/2019 se evidencia descompresión.



**Figura 29.** Reconstrucción 3D comparativa lado izquierdo. imagen A 03/08/2019 imabem B 27/11/2019 se evidencia descompresión.

- **CONTROL POST OPERATORIO 2 AÑOS**

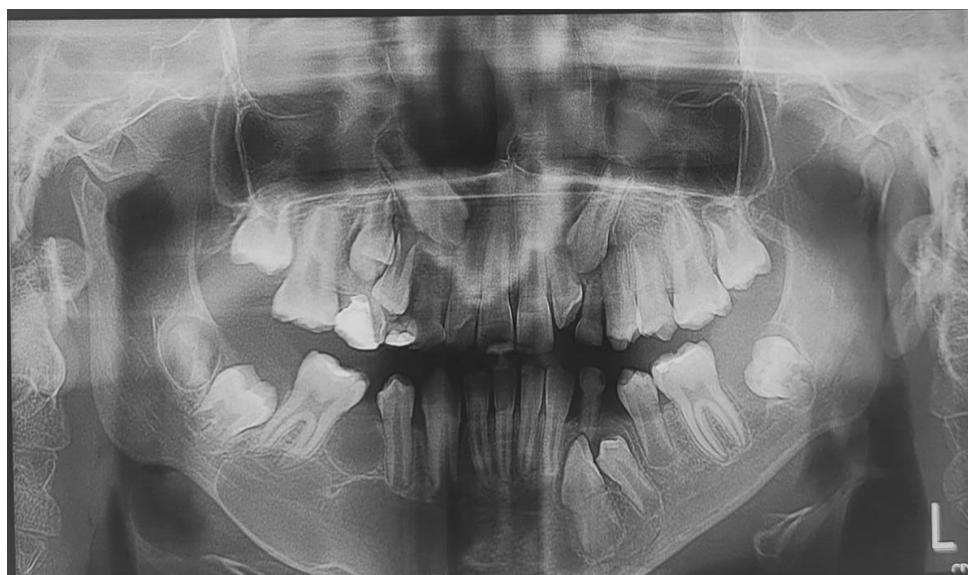Paciente acude a su cita y se evalúa:

Al examen clínico

EXTRAORAL: se evidencia borde mandibular derecho con leve aumento de volumen con relación al lado opuesto.

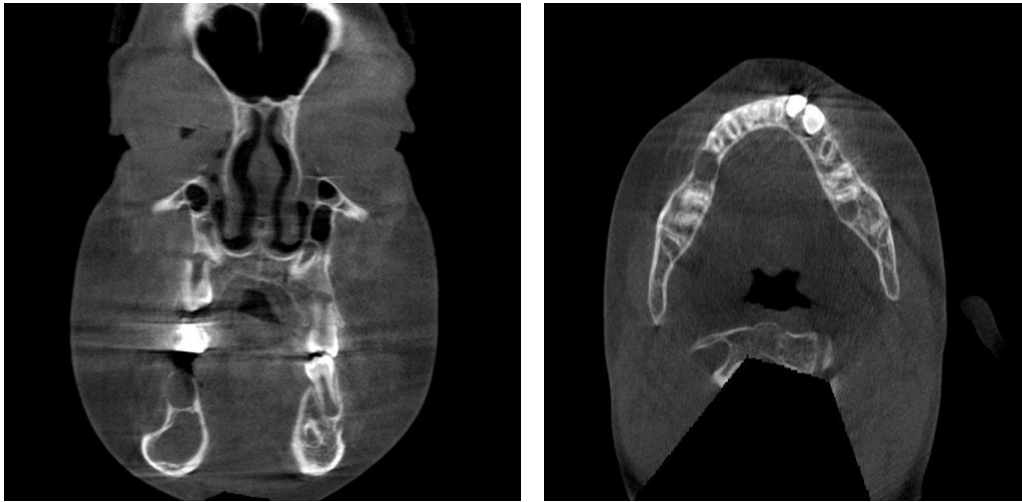
INTRAORAL: aumento de volumen a nivel del III cuadrante.

02/12/2021 PACIENTE ACUDE A SU CONTROL, SE LE SOLICITA IMAGENOLÓGÍA

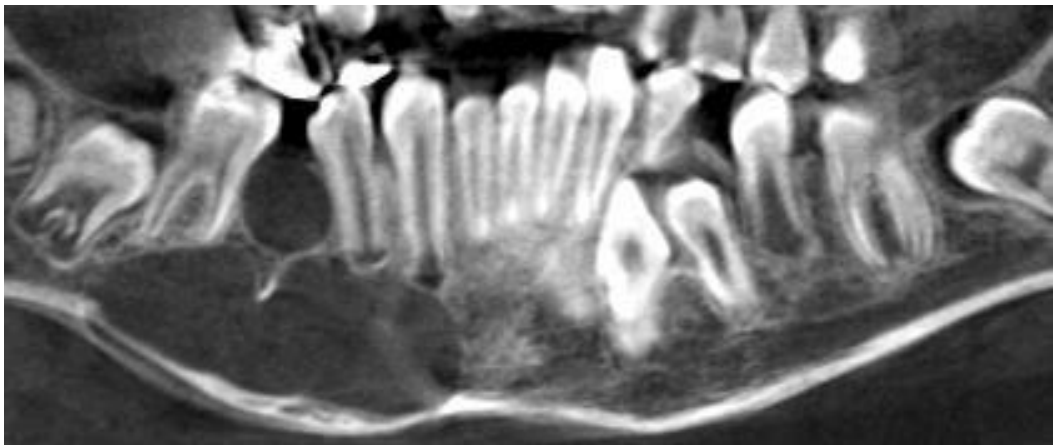


**Figura 30.** Radiografía panorámica PO 2 años

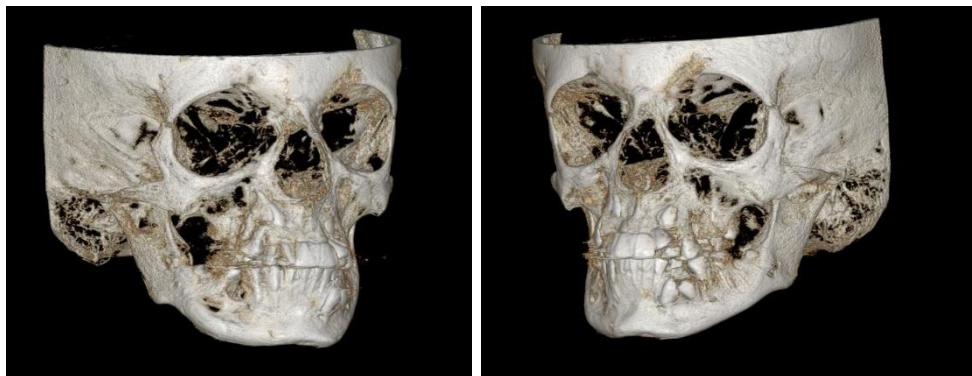
Se evidencia imagen radiolúcida entre pieza 4.3 a 4.6 multilobulada, aparentemente compatible con recidiva de queratoquiste.



**Figura 31.** Tomografía A. corte coronal, B corte axial PO 2 años



**Figura 32.** Tomografía corte panorámico PO 2 años



**Figura 33.** Reconstrucción 3D PO 2 años

Se evidencia imagen hipodensa en cuadrante IV, desde 4.3 a 4.6 hacia basal comprendido en 3 pompas principalmente, 1 cefálica pequeña y 2 caudales con unión a nivel basal mandibular.

- **REINTERVENCIÓN PARA MARSUPIALIZACIÓN (IV CADRANTE)**  
**05/02/2022**

Recidiva de lesión a nivel de cuadrante IV desde pieza 4.3 a 4.6 hacia basal, comprendido en 3 pompas principalmente, 1 cefálica pequeña y 2 caudales con unión a nivel basal mandibular.

Se conversa con la madre por la necesidad de re intervención.

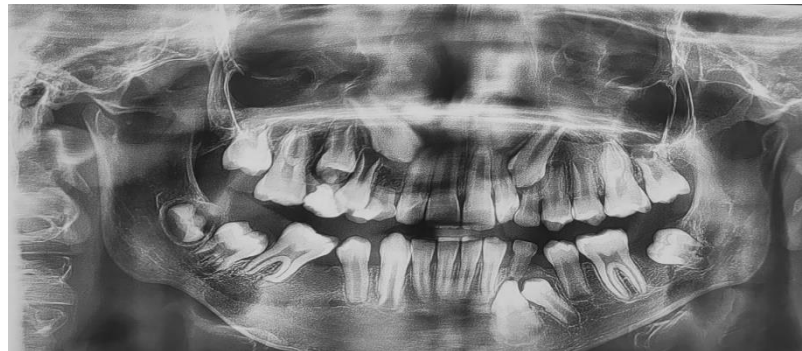Indicación: Marsupialización de lesión

Resultado de Biopsia: Queratoquiste

#### **CONTROL POST OPERATORIO**

6 meses última intervención

Se solicita radiografía panorámica para evaluación



**Figura 34.** Radiografía panorámica 6 meses de reintervención

Se evidencia descompresión de queratoquiste de cuadrante IV Se indica enucleación y colocación de injerto más PRF.

Re intervención, ENUCLEACIÓN MAS COLOCACIÓN DE INJERTO Y PRF EN CUADRANTE 3 Y 4, BIOBSIA 13/08/2022

**20/10/22 resultado DE BIOPSIA:** Recidiva de queratoquiste odontogénico  
Paciente continúa con tratamiento de ortodoncia para alineación y tracción de pieza 3.3

## **h. Conclusiones**

1. La enucleación y marsupialización resultaron ser técnicas muy útiles, durante el abordaje como tratamiento del síndrome de Gorlin-Goltz, en un paciente pediátrico masculino de 9 años tratado en el Hospital de Emergencia Villa El Salvador, Servicio del apoyo al tratamiento – Área odontología – Cirugía Bucal y Maxilofacial.
2. El paciente con síndrome de Gorlin-Goltz, tratado con enucleación y marsupialización tuvo una evolución clínicamente favorable sin necesidad de uso de citoquímicos.
3. Destacar la importancia del manejo multidisciplinario en el Hospital de Emergencia de Villa el Salvador para llegar a un correcto diagnóstico y planificar un buen Plan de tratamiento de la mano de las Áreas de Pediatría, Odontopediatría, Dermatología, infectología, imagenología con reuniones y exposición de casos para compartir diagnósticos.
4. La comparación por imágenes del manejo pre y post tratamiento del síndrome de Gorlin-Goltz, resulta un protocolo muy útil para el seguimiento de la evolución del paciente, así como de los resultados de la intervención del paciente tratado en el Hospital de Emergencia Villa El Salvador.
5. Cabe destacar la continuación del tratamiento del paciente por Odontopediatría para la exposición y alineación de la pieza dentaria retenida en la zona del cuadrante 3.

## REFERENCIAS BIBLIOGRÁFICAS

1. Al-Jarboua M, Al-Husayni A, Al-Mgran M, Al-Omar A. Gorlin-Goltz Syndrome: A Case Report and Literature Review. *Cureus* [Internet]. 2019 Jan 8 [cited 2023 Jan 14]; Available from: doi:10.7759/cureus.3849
2. Verkouteren B, Cosgun B, Reinders M, Kessler P, Vermeulen R, Klaassens M, et al. A guideline for the clinical management of basal cell naevus syndrome (Gorlin-Goltz syndrome)\*. *British Journal of Dermatology* [Internet]. 2022 Feb 8 [cited 2023 Jan 17];186(2):215–26. Available from: DOI 10.1111/bjd.20700
3. Boos F, Viana A, Lima L, Ribeiro B, Dutra C, Stabile G, et al. A Rare Case of Gorlin-Goltz Syndrome in Children. *Case Rep Dent* [Internet]. 2019 Dec 23 [cited 2023 Jan 13];2019:1–5. Available from: DOI: 10.1155/2019/1608783
4. Nilesh K, Tewary S, Zope S, Patel J, Vande A. Dental, dermatological and radiographic findings in a case of Gorlin-Goltz Syndrome: report and review. *Pan African Medical Journal* [Internet]. 2017 [cited 2023 Jan 14];27. Available from: doi: 10.11604/pamj.2017.27.96.12025
5. Spadari F, Pulicari F, Pellegrini M, Scribante A, Garagiola U. Multidisciplinary approach to Gorlin-Goltz syndrome: from diagnosis to surgical treatment of jawbones. *Maxillofac Plast Reconstr Surg* [Internet]. 2022 Dec 18 [cited 2023 Jan 14];44(1):25. Available from: <https://doi.org/10.1186/s40902-022-00355-5>
6. Hernández R, Fernández C, Baptista P. *Metodología de la investigación*. México: Mc Graw Hill; 2014.
7. Palomino, J. Peña, J, Zevallos, G y Orizano L. *Metodología de la investigación*. Lima: San Marcos; 2015.
8. Carrasco S. *Metodología de la investigación científica. Pautas metodológicas para diseñar t elaborar el proyecto de investigación*. Lima: Marcos, San; 2017.
9. Rao A, Taksande A. A Case of Gorlin-Goltz Syndrome Presented With Multiple Odontogenic Keratocysts in the Jaw Without Skin Manifestation. *Cureus* [Internet].

- 2022 May 2 [cited 2023 Jan 13]; Available from: DOI: 10.7759/cureus.24666
10. Lata J, Kaur J. A unique case of Gorlin–Goltz syndrome with associated Sotos syndrome. *Ann Maxillofac Surg* [Internet]. 2020 [cited 2023 Jan 13];10(1):232. Available from: DOI: 10.4103/ams.ams\_91\_19
  11. Gurdán Z, Gelencsér G, Lengyel Z, Szalma J. Gorlin–Goltz-szindrómás beteg komplex fogorvosi, szájsebészeti kezelése és 8 éves követése. *Orv Hetil* [Internet]. 2020 Jan [cited 2023 Jan 14];161(2):67–74. Available from: DOI: 10.1556/650.2020.31566
  12. Silva L, Rolim L, Silva L, Pinto L, Souza L. The recurrence of odontogenic keratocysts in pediatric patients is associated with clinical findings of Gorlin- Goltz Syndrome. *Med Oral Patol Oral Cir Bucal* [Internet]. 2020 [cited 2023 Jan 13];e56–60. Available from: DOI: 10.4317/medoral.23185
  13. Mo X, Zhang S. Multiple Odontogenic Cysts and Intracranial Calcification: Gorlin-Goltz Syndrome. *Radiology* [Internet]. 2018 Oct [cited 2023 Jan 13];289(1):29–29. Available from: 10.1148/radiol.2018180876
  14. Campos-Nájera E, Meléndez C, Sifuentes M, Rodríguez O. Síndrome de Gorlin - Goltz en paciente pediátrico: Reporte de Caso. *Revista SPO - Odontología pediátrica* [Internet]. 2020 [cited 2023 Jan 13];1–7. Available from: [https://alicia.concytec.gob.pe/vufind/Record/2709-4782\\_73afe73825bce01dc95c0855224e69fa](https://alicia.concytec.gob.pe/vufind/Record/2709-4782_73afe73825bce01dc95c0855224e69fa)
  15. Santander P, Schwaibold E, Bremmer F, Batschkus S, Kauffmann P. Multiple, Multiloculated, and Recurrent Keratocysts of the Mandible and Maxilla in Association with Gorlin-Goltz (Nevoid Basal-Cell Carcinoma) Syndrome: A Pediatric Case Report and Follow-up over 5 Years. *Case Rep Dent* [Internet]. 2018 Sep 19 [cited 2023 Jan 13];2018:1–8. Available from: DOI: 10.1155/2018/7594840
  16. Spiker A, Troxell T, Ramsey M. Gorlin Syndrome. StatPearls Publishing In: *StatPearls* [Internet]. 2022 [cited 2023 Jan 14]; Available from: <https://www.ncbi.nlm.nih.gov/books/NBK430921/>

17. Abdoola I, Munzhelele I, Ibrahim M. Extensive mandibular odontogenic keratocysts associated with basal cell nevus syndrome treated with carnoy's solution versus marsupialization. *Ann Maxillofac Surg* [Internet]. 2020 [cited 2023 Jan 15];10(1):47. Available from: DOI: 10.4103/ams.ams\_134\_19



# **ANEXOS**

## Consentimiento quirúrgico

ODONTOPEDIATRIA

CONSENTIMIENTO INFORMADO PARA REPRESENTANTE LEGAL


Servicio: ODONTOLOGIA - CIRUGIA BUCAL Y MAXILOFACIAL  
Nº de H.C. 74519555 Nº Cama \_\_\_\_\_  
Yo, Don/Doña Rosario Tito Chinchay; de 43 de edad,  
de sexo: Masc ( ) Fem ( ), identificado con: 10095501. En mi  
calidad de representante legal del paciente \_\_\_\_\_  
de 09 edad; de sexo: Masc  Fem ( ), de parentesco: Mamá  
en pleno uso de mis facultades mentales, libre y voluntariamente, declaro haber  
mantenido una reunión con el / los médico (s) tratantes de mi representado, Dr. (es)

miembros del servicio donde viene siendo atendido, quienes mostraron respeto,  
paciencia y dedicación para con el caso y mi persona me ha(n) informado  
ampliamente acerca de la enfermedad, de los estudios que podrían ser necesarios  
para lograr el diagnóstico definitivo y de el / los tratamiento(s) que se requiere.  
He comprendido que las molestias por las que se ha consultado están provocadas  
por: Presencia de tumor y quiste Maxilar  
Según me informan el / los médico (s) el tratamiento  
propuesto consiste en: Grucleación de quiste Dentigaro  
en Maxilar Superior Izquierdo y Maxilar Superior  
de quiste y tumor Mandibular  
a su vez, me ha(n) informado de las molestias o  
consecuencias previsibles de dicho acto médico; además de los posibles riesgos o  
complicaciones del procedimiento quirúrgico en mención, así como de sus ventajas  
y beneficios.  
Y soy consciente de los principales riesgos personalizados que son: \_\_\_\_\_  
\_\_\_\_\_ los cuales pueden  
aumentar la probabilidad de complicaciones.

Así mismo, declaro haber recibido la información necesaria del médico(s)  
anestesiólogo (s), quien (es) me ha(n) explicado los beneficios y riesgos del tipo de  
anestesia a utilizar.

Los facultativos me han asegurado se tomarán todas las medidas y precauciones  
para reducir en lo posible el riesgo y las posibles complicaciones de la enfermedad,  
de la intervención quirúrgica y de la anestesia. También me ha(n) informado de las  
consecuencias o riesgos de no aceptar el tratamiento, las mismas que son:  
\_\_\_\_\_  
\_\_\_\_\_

Se me ha explicado y he comprendido que la firma del presente documento no exime  
que en cualquier momento pueda comunicar mi necesidad de revocar el  
consentimiento que ahora puedo prestar.  
Por lo tanto, en forma consciente y voluntaria, luego de haber escuchado las  
explicaciones que se me han facilitado, y dando fe de la disposición que ha(n)

  
Dra. Marly G. Céspedes Herrera  
Esp. Cirugía Bucal y Maxilofacial  
C.O.P. 2691 R.N.E. 2084



PERU

Ministerio de Salud

Hospital de Emergencias Villa El Salvador

ODONTOPEDIATRIA

mostrado el / los médico(s) que me ha(n) atendido, quien(es) me ha(n) permitido realizar todas las observaciones y ha(n) intentado aclarar todas las dudas y preguntas que le(s) he planteado, en la brevedad que amerita el caso, sin haber sido objeto de coacción, persuasión, ni manipulación por parte de el / ellos, ni por ningún otro personal de salud, y luego de haber leído detenidamente el documento de autorización que se me ha alcanzado.

Manifiesto lo siguiente: (Deberá ser llenado por el representante legal)

Que me considero SATISFECHO ( ) INSATISFECHO ( ) con la información recibida en la premura del tiempo y que COMPRENDO ( ) NO COMPRENDO ( ) la indicación, los beneficios, los riesgos y posibles complicaciones que podrían desprenderse de dicho acto médico.

Y en tales condiciones SI ( ) NO ( ) OTORGO MI CONSENTIMIENTO para que se realice los procedimientos y/o tratamiento quirúrgico propuesto.

En caso de otorgar mi consentimiento, además estoy de acuerdo se administre la anestesia y el tratamiento médico que deriva de la intervención y en que se efectúe los estudios necesarios para lograr el diagnóstico definitivo de la enfermedad.

Así mismo admito los cambios del procedimiento quirúrgico y, anestésico que los médicos consideren indispensables en beneficio, los cuales también me han sido explicados, y por ende, aceptó el riesgo de vida propio del acto quirúrgico y la anestesia.

Cualquier haya sido mi decisión, guardo en mi poder una copia idéntica de este documento que me han ofrecido el / los médico(s) y firmo el presente en pleno uso de mis facultades mentales, el mismo que debe incluirse en la historia clínica obligatoriamente.

*Rmitchf*

FIRMA DEL REPRESENTANTE LEGAL

Nombres y apellidos

*Rosario Tito Chinchay*

Documento de identidad

*10095501*



*M. Céspedes*

FIRMA DEL MEDICO TRATANTE

Nombres y apellidos

*MARLY CESPEDES HERRERA*

Documento de identidad

*43811574*

COP/ RNE

*26291/2004*

Dra. Marly C. Céspedes Herrera  
Eso. Cirugía Bucal y Maxilofacial  
C.O.P. 2691 R.N.E. 2004

Cualquiera sea la decisión del paciente sobre el procedimiento quirúrgico, de ser posible, deberá firmar también un testigo.

FIRMA DEL TESTIGO

Nombres y apellidos:

Documento de Identidad:

CONSENTIMIENTO INFORMADO

Fecha 03/02/2022 hora: 16:00 HRS N° H.CI: 745195555  
Nombres y Apellidos del Paciente: MARIN TITO RENZO  
He sido amplia y detalladamente informado sobre mi enfermedad por el Médico Tratante: HERNÁN MOLINA DELGADO. Siendo mis Diagnósticos: SINDROME DE GORLIN GLOTZ - QUERATOQUISTE

DECLARACIÓN DEL PACIENTE

1. Declaro que se me ha informado amplia, completa y oportuna sobre el diagnóstico que padezco, el tratamiento propuesto para mi enfermedad, las ventajas, los riesgos y posibles consecuencias de este tratamiento, así como las complicaciones y consecuencias del no tratamiento o procedimiento. Comprendo perfectamente que el procedimiento va a consistir en lo siguiente: (términos sencillos): **APERTURAR LA LESIÓN QUISTICA Y DEJARLA ABIERTA CON UNA TAPA DE ACRILICO EN EL LADO IZQUERDO Y EN EL LADO DERECHO RETIRAR COMPLETAMENTE LA LESIÓN PREVIAMENTE MARZUPIALIZADA**.  
Que los beneficios que se espera obtener con la realización de dicho procedimiento son los siguientes: **EVITAR QUE CONTINÚE LA EXPANSIÓN DE LA LESIÓN, PROVOCANDO FRACTURA PATOLÓGICA DEL HUESO, LA FALTA DE ALINEACIÓN DE LOS MAXILARES Y EL RETARDO O IMPEDIMIENTO DE LA ERUPCIÓN DE LOS DIENTES**.  
Y que los posibles riesgos y complicaciones del Procedimiento (reales y potenciales) más importantes son: **SANGRADO, INFECCIÓN Y PARESTESIA DEL NERVO DENTARIO INFERIOR Y/O MENTONEANO**.  
Conozco que los principales efectos adversos farmacológicos son los siguientes: **NINGUNO**.  
Y que el Pronóstico y recomendaciones posteriores al procedimiento son: **CONTROL Y SEGUIMIENTO POR 5 AÑOS DE LAS LESIONES Y PRONOSTICO FAVORABLE**.  
Me han explicado y he comprendido satisfactoriamente la naturaleza y propósito de (los) este procedimiento, también me han aclarado todas las dudas y se me ha informado los posibles riesgos y complicaciones, así como las otras alternativas de tratamiento o procedimiento. Soy consciente que no existen garantías absolutas del resultado del procedimiento.
2. Declaro que tengo conocimiento de la enfermedad y de la condición de ésta, y de tener factores de riesgo asociados como son: **SINDROME PRECEDENTE** pueden incrementar el riesgo de complicaciones.
3. Que, al estar plenamente INFORMADO de lo expuesto anteriormente, sin estar bajo presión y en forma voluntaria firmo y otorgo mi consentimiento al médico tratante del "Hospital de Emergencias Villa El Salvador", para proceder con el acto quirúrgico necesario para salvaguardar mi vida; además tengo conocimiento que puedo Revocar el presente documento.
5. Doy mi consentimiento en forma voluntaria y en pleno uso de mis facultades mentales, físicas y en mi entendimiento libre de coerción o alguna otra influencia indebida y habiendo sido debidamente informado sobre el procedimiento médico quirúrgico a que seré (á) sometido (a) mi representada (a), he procedido a suscribir de puño y letra mi aceptación al proceder para que se me efectúe el procedimiento descrito arriba, y los procedimientos complementarios que sean necesarios o convenientes durante la realización de este, a juicio de los profesionales que lleven a cabo por lo que firmo el presente Consentimiento Informado.

		 HERNÁN MOLINA DELGADO ODONTÓLOGO CLÍNICA BUCAL Y MAXILOFACIAL Servicio de Apoyo al Tratamiento Odontológico COP 25723 - R.U.E. 7020
FIRMA Y/O HUELLA		FIRMA Y SELLO
NOMBRE DEL PACIENTE O REPRESENTANTE LEGAL: ROSARIO TITO CHINCHAY		NOMBRE DEL PERSONAL RESPONSABLE DE LA INTERVENCIÓN, PROCEDIMIENTO O ATENCIÓN:
DNI: 10095501		DNI: 43771765

CLÁUSULA DE REVOCATORIA

YO,

..... Al firmar la presente cláusula, **REVOCO** el consentimiento otorgado a los médicos para proceder con el acto operatorio, asumiendo plena responsabilidad de lo que esto implica, declaro que por razones estrictamente personales, y siempre bajo el uso pleno de mis facultades mentales y mi libre voluntad, dejo sin efecto el Consentimiento Informado y Autorización para someterme a la Intervención quirúrgica y/o a

**CONSENTIMIENTO INFORMADO**

Fecha: **20/06/2022** hora: **10:00 HRS** N° H.Cl.: **745195555**  
 Nombres y Apellidos del Paciente: **RENZO MARIN TITO**  
 He sido amplia y detalladamente informado sobre mi enfermedad por el Médico Tratante: **HERNÁN MOLINA DELGADO**, Siendo mis Diagnósticos: **SINDROME DE GORLIN GOLTZ – QUERATOQUISTE MANDIBULAR + PIEZA DENTARIA RETENIDA**

**DECLARACION DEL PACIENTE**

1. Declaro que se me ha informado amplia, completa y oportuna sobre el diagnóstico que padezco, el tratamiento propuesto para mi enfermedad, las ventajas, los riesgos y posibles consecuencias de este tratamiento, así como las complicaciones y consecuencias del no tratamiento o procedimiento. Comprendo perfectamente que el procedimiento va a consistir en lo siguiente: (términos sencillos): **REMOVER TEJIDO INFECTADO DEL INTERIOR DEL HUESO Y DEJAR UN IJERTO, REALIZAR RETIRO DE PIEZA DENTARIA RETENIDA EN HUESO MANDIBULAR.** Que los beneficios que se espera obtener con la realización de dicho procedimiento son los siguientes: **EVITAR FUTURAS INFECCIONES Y ALTERACIÓN DE LA ERUPCIÓN DE LOS DIENTES** Y que los posibles riesgos y complicaciones del Procedimiento (reales y potenciales) más importantes son: **SANGRADO, INFECCIÓN** Conozco que los principales efectos adversos farmacológicos son los siguientes: **NINGUNO** Y que el Pronóstico y recomendaciones posteriores al procedimiento son: **CONTROL, SEGUIMIEN Y PRONOSTICO FAVORABLE** Me han explicado y he comprendido satisfactoriamente la naturaleza y propósito de (los) este procedimiento, también me han aclarado todas las dudas y se me ha informado los posibles riesgos y complicaciones, así como las otras alternativas de tratamiento o procedimiento. Soy consciente que no existen garantías absolutas del resultado del procedimiento.
2. Declaro que tengo conocimiento de la enfermedad y de la condición de ésta, y de tener factores de riesgo asociados como son: **SINDROME PRECEDENTE** pueden incrementar el riesgo de complicaciones.
3. Que, al estar plenamente **INFORMADO** de lo expuesto anteriormente, sin estar bajo presión y en forma voluntaria firmo y otorgo mi consentimiento al médico tratante del "Hospital de Emergencias Villa El Salvador", para proceder con el acto quirúrgico necesario para salvaguardar mi vida; además tengo conocimiento que puedo Revocar el presente documento.
5. Doy mi consentimiento en forma voluntaria y en pleno uso de mis facultades mentales, físicas y en mi entendimiento libre de coerción o alguna otra influencia indebida y habiendo sido debidamente informado sobre el procedimiento médico quirúrgico a que seré (á) sometido (a) mi representado (a), he procedido a suscribir de puño y letra mi aceptación al proceder para que se me efectúe el procedimiento descrito arriba, y los procedimientos complementarios que sean necesarios o convenientes durante la realización de este, a juicio de los profesionales que lleven a cabo por lo que firmo el presente Consentimiento Informado.

		<p align="center">MINISTERIO DE SALUD                  HOSPITAL DE EMERGENCIAS VILLA EL SALVADOR</p> <p align="center"><b>HERNÁN MOLINA DELGADO</b>                  CIRUJIA BUCAL Y MAXILOFACIAL                  Centro de Apoyo al Tratamiento Quirúrgico</p> <p align="center"><b>COPYRINA YIBELLO</b></p>
<p align="center">FIRMA Y/O HUELLA</p> <p>NOMBRE DEL PACIENTE O REPRESENTANTE LEGAL: <b>MARINA TITO CHINCHAY</b></p>	<p>NOMBRE DEL PERSONAL RESPONSABLE DE LA INTERVENCIÓN, PROCEDIMIENTO O ATENCIÓN:</p>	
<p>DNI: <b>10095509</b></p>	<p>DNI: <b>43771765</b></p>	

**CLÁUSULA DE REVOCATORIA**

YO,

..... Al firmar la presente cláusula, **REVOCO** el consentimiento otorgado a los médicos para proceder con el acto operatorio, asumiendo plena responsabilidad de lo que esto implica, declaro que por razones estrictamente personales, y siempre bajo el uso pleno de mis facultades mentales y mi libre voluntad, dejo sin efecto el Consentimiento Informado y Autorización para someterme a la intervención quirúrgica y/o al procedimiento. Con esta decisión asumo responsablemente los riesgos potenciales que de ella se deriven y exoneró de toda responsabilidad al equipo médico y demás profesionales de la salud que venían manejando mi

## Consentimiento fotográfico

CONSENTIMIENTO PARA LA TOMA DE IMÁGENES Y AUTORIZACIÓN PARA SU USO Nombre de

La persona: KENZO MIJUEL MARIN TITO

Teléfono: - Dirección: 4<sup>TA</sup> ETAPA PACHACAYAC H2C' 128

Nombre del padre, madre o tutor/a:

Rosario Tito Chinchay

CONSENTIMIENTO PARA LA TOMA DE IMÁGENES

Por la presente, doy mi consentimiento al CBMF Hernan Molina Delgado y Litzandra Correa Rojas para que se me tomen fotografías. El término "imagen" incluye video o fotografía fija, en formato digital o de otro tipo, y cualquier otro medio de registro o reproducción de imágenes. Por la presente, autorizo el uso con fines didácticos o educativos, sin restricción de tiempo y a la ubicación geográfica en donde se pueda distribuir el referido material.

PROPÓSITO Por la presente, autorizo el uso de la(s) imágenes(s) para el propósito de difusión y uso para los fines que los beneficiarios vean con fines educativos, de tratamiento, de investigación y científicos.

Doy mi consentimiento para que se tomen imágenes de mi hijo/a o tutorizado/a y autorizo el uso o la divulgación de tal(es) fotografía(s) a fin de contribuir con los objetivos científicos, de tratamiento, educativos, y por la presente renuncio a cualquier derecho a recibir compensación por tales usos en virtud de la autorización precedente. Por la presente, yo y mis sucesores o cesionarios eximimos al centro y a sus empleados, a mi(s) médico(s) y a cualquier otra persona que participe en mi atención, y a sus sucesores y cesionarios, de toda responsabilidad ante cualquier reclamo por daños o de indemnización que surja de las actividades autorizadas por este acuerdo.

REESCISIÓN

Si yo decido rescindir esta autorización, no se permitirá posteriores usos de mi fotografía o la de mi hijo/a, tutorizado/a, pero no podrá pedir que se devuelvan las fotografías o la información ya utilizadas.

He recibido una copia de este formulario de autorización.

Nombre del padre/madre o tutor/tutora legal:

Rosario Tito Chinchay

Firma del padre de familia o del tutor legal:

Dirección:

Teléfono: 967584555

En la ciudad de LMD, OS de Agosto de 20 19

*Rmitch*

